Münster i/W. 1934. No 127

Aus dem Anatomischen
Institut der Westfälischen Wilhelms-Universität zu Münster i. W.
Abteilungsvorsteher: Prof. Dr. Kurz.

Zunge, Schlundkopf und Kehlkopf beim Kamel und Dromedar

mit Berücksichtigung der Gesamtorganisation dieser Tiere.
Mit 9 Abbildungen.

Inaugural-Dissertation
verfaßt und der Hohen Medizinischen Fakultät
der Westfälischen Wilhelms-Universität zu Münster i. W.
zur Erlangung der Doktorwürde in der Zahnheilkunde

vorgelegt von

Eberhardt Knapp,
Zahnarzt aus Bochum
z. Zt. Assistent an den Städtischen Schulzahnkliniken zu Wuppertal

1934

Druck: Heinrich Buschmann, Münster i. Westf., Drubbel 17-18

Dekan: Prof. Dr. Esch

Referent: Prof. Dr. Kurz

R. UNIV. BIBLIOTHEEK LEIDEN

Gedruckt mit Genehmigung der medizinischen Fakultät der Westfälischen Wilhelms-Universität Münster i. W.

Im Winter 1924 konnte im anatomischen Institut zu Münster i. W. die Sektion eines 20 Jahre alten, an Tuberkulose verstorbenen männlichen Kamels und später die eines männlichen Dromedars ausgeführt werden. Herr Prof. Dr. Kurz übergab mir Zunge und Kehlkopf zur Bearbeitung. Bevor ich diese Organe beschreibe, möchte ich einen kurzen Ueberblick über die Gesamtorganisation dieser Tylopoden vorausschicken.

Nach Haacke stellen Kamel und Dromedar möglicherweise nur zwei Rassen einer einzigen wilden Stammart dar. Sie würden zeigen, „daß solche Rassen in getrennten Gebieten entstehen, unter der Pflege von Völkern, die keinen Verkehr miteinander haben; denn die der Dromedare ist im wesentlichen auf Afrika, die der Kamele auf Asien beschränkt. Ihr Hauptunterscheidungsmerkmal ist die Anzahl der Höcker, von denen das Kamel zwei, das Dromedar nur einen einzigen hat, und zwar sind die Höcker vielleicht durch Gebrauch erworbene Eigenschaften, zu welchen die Verwendung der Kamele als Last- und Reittiere Veranlassuung gab."

Auch Weber ist der Ansicht, daß das von Peking bis zur Krim verbreitete, domestizierte, zweihöckerige Kamel und das einhöckerige Dromedar nur einer Art angehören und daß die einhöckerige Rasse Nordafrikas und Indiens von der zweihöckerigen stamme. Der vom Ernährungszustand abhängige Fettbuckel ist nach Weber ähnlich wie der Fettsteiß der Schafe nur ein ganz sekundäres Merkmal und er erscheint in seiner ersten Anlage auch beim Dromedar zweihöckerig. Meine Untersuchungen an der Zunge allein schon würden jedoch ergeben, daß es sich hier um zwei wohlbegrenzte Arten handelt.

Das Kamel ist den öden, wasser- und pflanzenarmen Steppenländern Asiens und Afrikas angepaßt. Die beiden mittleren, allein vorhandenen Zehen sind in eine breite, schwielige Sohle wie in ein kissenartiges Polster eingebettet, das aus einer starken Hornsohle und einem elastischen bindegewebigen Kissen besteht. An den Vorderenden der Sohlen finden sich die unscheinbaren Hufe. Diese Sohlen bilden große, das Einsinken in den weichen Boden verhindernde Tragflächen. Die federnden, einen leichten Gang bedingenden Sohlen sind von einer derben, unempfindlichen, gegen den scharfen und heißen Sand schützenden Haut überkleidet. Aehnliche Schutzpolster beim Lagern sind Hornschwielen an der Brust, am Ellbogen- und Handgelenk, sowie am Knie- und Fersengelenk. Auch der ähnliche Gegenden bewohnende Strauß besitzt auf der Mitte der Brust eine solche Hornschwiele. Das fahle Gelb oder Braun des Haarkleides ist dem Boden angepaßt; es besteht aus Haarbündeln, in denen sich je ein stärkeres Haar befindet. Das Kamel besitzt in der Ohrgegend zwei Paar eigentümliche Drüsen, welche mittels zweier Ausführungsgänge auf der Hautoberfläche münden und beständig, besonders aber während der Paarungszeit, eine für uns widerwärtig riechende, schwarze Flüssigkeit absondern. Die ein oder zwei buckelförmigen Fettanhäufungen im

subcutanen Gewebe des Rückens stellen Nahrungsvorräte für die Wanderung durch die Wüste dar. Das Fett ist am Rücken angesammelt, um das Tier nicht in seinen Bewegungen zu hemmen. Der Fetthöcker wechselt hinsichtlich seiner Größe im Laufe des Jahres bedeutend. Je reichlicher Nahrung aufgenommen werden kann, um so mehr erhebt sich der Höcker; bei Nahrungsmangel sinkt er allmählich zusammen; ja er kann fast ganz verschwinden. Während der Regenzeit, welche den Boden der Steppe wieder mit Grün überzieht, wächst der während der Hungermonate kaum sichtbare Höcker erstaunlich rasch wieder an, wobei sein Gewicht auf 30 kg steigen kann, während dasselbe bei hungernden Tieren auf 2—3 kg herabsinkt.

Die Wirbelsäule des Kamels besteht aus 7 Hals-, 12 Brust-, 6 Lenden-, 5 Kreuzbein- und 15 Schwanzwirbeln. Die 7 Halswirbel sind entsprechend der Halslänge craniocaudal ausgedehnter als alle übrigen Wirbel. Am kürzesten ist der Atlas, welcher mit tiefen oberen Gelenkgruben für die Condyli occipitales versehen ist; er besitzt seitlich wenig ausgeladene, jedoch lange, von oben nach unten sich erstreckende Querfortsätze. Etwas cranial von der Mitte der Ventralfläche der Wurzeln derselben dient das Foramen vertebrale laterale zum Austritt des unteren Astes des 1. Cervicalnerven und des lateralen Astes der Art. vertebralis. Dorsal befinden sich drei Oeffnungen und an Stelle eines Processus spinosus ein Tuberculum dorsale. Der ebenfalls lange, einen hohlmeißelförmigen Proc. odontoideus besitzende Epistropheus trägt an seinem proximalen Ende zwei, die cranialen Processus articulares vertretende, seitliche, ventral zum Zahnfortsatz zusammenfließende Gelenkflächen. Processus spinosus als deutliche Leiste vorhanden. Hinter den seitlichen, die Proc. art. ant. vertretenden Gelenkflächen befindet sich eine von einer craniocaudal ziehenden Knochenspange überbrückte Grube, in der eine Oeffnung des Wirbelkanals zum Durchtritt des 2. Halsnerven gelegen ist. Die Wirbelkörper der übrigen Halswirbel, namentlich die des 3., 4. und 5. Halswirbels sind noch länger, opisthocoel und vorne mit einer halbkugeligen Gelenkfläche versehen. Die hintere Fläche der Unterfläche der meisten Halswirbel zeigt, den Atlas ausgenommen, in der Mittellinie einen caudal sich verdickenden Kiel. Am 3. und 4. Halswirbel sind Dornfortsätze kaum angedeutet, vom 5. bis 7. dagegen werden sie immer höher, ohne jedoch die Länge der Brustwirbeldornen auch nur annähernd zu erreichen. Am 3. bis 6. Halswirbel finden sich sehr stark ausgebildete und ventralwärts gewandte Querfortsätze, sodaß eine tiefe, für den M. longus colli bestimmte Rinne zustandekommt. Im Bereich der hinteren Hälfte der lateralen Fläche der Basis des Querfortsatzes des 6. Halswirbels liegt eine daumenlange und daumenbreite Längsgrube. Am 3. bis 7. Halswirbel sind die Processus articulares anteriores und posteriores sehr kräftige und lange Fortsätze. Bei Makrauchenia und den Tylopoden fehlen mit Ausnahme am Atlas die Foramina transversaria. Im Bereiche der sechs hinteren Halswirbel geht daher die Arteria vertebralis durch den vorderen Teil der Bogenwurzel, im Bereich des hinteren Teiles jeden Wirbels dagegen verläuft sie im Rückenmarkskanal. Flower gibt für Kamel und Dromedar 7 Lenden- und 4 Kreuzbeinwirbel an. Die craniale Fläche der Brust- und

Lendenwirbelkörper ist schwach gewölbt, die caudale opisthocoel. Die seitlich zusammengepreßten Dornfortsätze der Brustwirbel sind, mit Ausnahme des ersten, sehr hoch, während die Dornen der Lendenwirbel von vorn nach hinten zu an Höhe abnehmen, aber craniocaudal sehr ausgedehnt sind. Die Lendenwirbelquerfortsätze sind dorsoventral abgeplattete, nach außen und etwas nach vorne zu sehende Spangen, welche mit Ausnahme der letzten craniocaudal an Länge zunehmen. Die fünf Kreuzbeinwirbel sind zu einem einzigen, craniocaudal an Breite abnehmenden Knochen verbunden. Der erste mit einem starken nach vorn und seitlich gewandten Querfortsatze versehene Kreuzbeinwirbel ist auf der linken Seite, lateral vom Foramen sacrale ant. I., noch nicht mit dem 2. Kreuzbeinwirbel vereinigt. Von den 15 Schwanzwirbeln besitzen die 5 ersten noch einen Wirbelkanal.

Bezüglich des Schädels konnte ich den eines erwachsenen Weibchens und eines drei Wochen alten jungen Tieres von Camelus bactrianus Erxl. untersuchen. Der Gehirnschädel ist niedrig und der nach vorn verlängerte und verschmälerte Gesichtsschädel ist nicht wie beim Schaf aus der Flucht der basicranialen Achse nach unten gebogen, sondern in der Fortsetzung derselben gelegen. Das langgestreckte Os intermaxillare ist durch einen langen Margo nasalis des großen Os maxillare vom Stirnbein getrennt. Zwischen dem Maxillare, Nasale und Frontale befindet sich beim jungen Tier eine verhältnismäßig größere Ethmoidallücke als beim alten. Die Gesichtsfläche des Os lacrimale ist bedeutend kleiner als die Orbitalfläche. Jugale in die Länge gestreckt. Die weite Orbita wird hinten und lateral vom Proc. orbitalis des Stirn- und Jochbeins begrenzt. Jochbogen lang und niedrig. Beim jungen Tier fällt der vordere Rand des Proc. coron. mit dem des Sqamosum zusammen. Die Temporalgrube ist beim erwachsenen Tier verhältnismäßig viel tiefer und geräumiger als beim jungen, bei dem der Jochbogen dem Proc. coron. sehr genähert ist. Der Hirnschädel des jungen Tieres ist gewölbter als der des erwachsenen und besitzt im Gegensatz zu letzterem keinen medianen Sagittalkamm. Zu beiden Seiten der vorderen Hälfte des Basioccipitale ist die ventrale Wand des Petrosum und des äußeren Gehörganges beim jungen Tier durch zahlreiche luftführende Zellen blasenförmig aufgetrieben; beim alten dagegen ist diese Gegend seitlich stark zusammengepreßt. Das Tympanohyale liegt in einer tiefen Rinne des Tympanicum vor dem Processus paroccipitalis. Auch die unter der knöchernen Ohröffnung gelegene Bulla ossea des Tympanicum ist beim erwachsenen Tier stärker von vorne nach hinten zusammengepreßt als beim jungen Tier und in eine breite, schiefgestellte, große Knochenplatte, den Processus postglenoidalis ausgezogen, die beim jungen Tier fehlt. Vom vorderen Rande dieser Platte geht ein 2,5 cm langer, sehr kräftiger, stachelartiger Knochenfortsatz nach vorn und abwärts, der ebenfalls beim jungen Tier nicht vorhanden ist. Fossa glenoidalis und Proc. paroccipit. sind gering entwickelt. Hinter der äußeren Ohröffnung ein beim jungen Tier nur wenig ausgeprägter Proc. mast. Ein Alisphenoidkanal fehlt. Im Gegensatz zum quergestellten Unterkieferköpfchen der Wiederkäuer ist dasselbe sphärisch, mit einer vorderen queren und einer hinteren, annähernd runden Gelenkfläche

versehen. Proc. coron. lang und hakenförmig nach hinten gekrümmt. Unter dem Proc. condyloideus ein bei dem jungen Tier verhältnismäßig tieferer Ausschnitt als beim alten, auf den ein nach oben gerichteter Fortsatz folgt. „Im allgemeinen schließt sich der Schädelbau in vielen Punkten dem der Perissodaktyla an, jedoch nicht im peripheren Geruchsorgan, das nach Art der Ruminantia 5 Endoturbinalia mit 6 Riechwülsten besitzt (durch Spaltung des 2. Endoturbinale). Die Endoturbinalia sind zahlreich. Die pneumatischen Höhlen beschränken sich hauptsächlich auf den orbitalen Teil des Schädels und treten im maxillaren Teil, entsprechend dessen Verengung, ganz zurück" (Weber).

Die Deutung des Gebisses zeigt nach Weber Schwierigkeiten. „Es ist zunächst insofern primitiv, als im Zwischenkiefer noch drei Incisivi auftreten, von denen Incisivus 3 im erwachsenen Zustand bestehen bleibt. Auch bleibt der Unterkiefereckzahn caniniform und durch kurzes Diastem von den Schneidezähnen getrennt; der obere ist scharfschneidig und hakig gebogen. Die Anzahl der Antemolaren ist eine ungleiche. Bei den tertiären Familiengenossen betrug sie noch vier. Von diesen bleiben bei recenten Arten höchstens 3 obere über. Die Deutung derselben ist aber eine verschiedene. Die Molaren erhalten früh geschlossene Wurzeln; haben oben 4 Halbmonde und flache Innenwand, unten 2 Halbmonde und flache Innenwand; Styli und Schmelzfalten treten zurück."

Das 7 Rippenpaare aufnehmende Sternum besteht aus 7 Stücken; das erste, Manubrium, ist am kleinsten, das 5. am stärksten. Auf den ventralen Flächen der caudalen Hälfte des 5. und der cranialen Hälfte des 6. Stückes ist in der Medianlinie eine tiefe Rinne. Am Brustkorb befinden sich 13 verbreiterte und abgeflachte Rippenpaare, von denen die drei vorderen nicht oder sehr wenig nach außen gekrümmt sind, sodaß der vordere Abschnitt des Thorax sehr schmal ist. Das hohe Schulterblatt besitzt eine fast gleich große Fossa supra- und infraspinata; das Acromion ist stärker entwickelt als das nur angedeutete Coracoid. Der ziemlich kurze und starke Humerus hat medial und lateral vom Sulcus bicipit. einen sehr kräftigen Höcker, von denen der mediale auf seiner Vorderfläche eine breite Rinne trägt. Die gut ausgebildete Tuberositas deltoidea liegt ziemlich weit oben am Humerus. Die distale Epiphyse besitzt keinen Epicondylus medialis und ebenso ist der laterale Epicondylus nur gering entwickelt. Fossa coronoidea flach, Fossa olecrani tief und lang. Ein Canalis entepicondyloideus fehlt. Ulna und Radius sind zu einem einzigen Knochen miteinander verbunden, dessen distaler Teil lateral und hinten je eine Längsfurche trägt, die das Vorhandensein eines rudimentären distalen Ulnaendes noch anzeigt. Die Carpalknochen sind in zwei Reihen angeordnet; in der proximalen liegen das Scaphoid, Lunatum und Triquetrum; das kleinste Knochenstück ist das Lunatum; in der distalen Reihe befinden sich drei getrennte Knochen, das Trapezoid, Capitatum und Hamatum, während beim Rind und Hirsch Trapezoid und Capitatum miteinander verschmolzen sind. Ein bei Hippopotamus, Sus und Dicotyles noch vorhandenes Trapezium fehlt. Sehr ansehnlich ist das seitlich stark zusammengepreßte Os pisiforme, das mit dem

distalen Ulnarudiment und dem Triquetrum in gelenkiger Verbindung steht. „Außer dem 2. und 3. ist keine Spur weder von einem Metacarpale noch von einem anderen Finger zu entdecken. Deren Metacarpalia aber sind lang und verschmelzen, wie bei den Pecora, größtenteils der Länge nach, bleiben indessen, am unteren Ende auf eine ansehnliche Strecke hin getrennt. Die distalen Gelenkflächen sind, anstatt rollenartig mit hohen Leisten und tiefen Furchen, einfach, abgerundet und glatt. Die obersten Phalangen sind an ihrem distalen Ende verbreitert und die breiten und platten Mittelphalangen stecken in polsterartigen, die Fußsohle bildenden Hautverbreiterungen, auf denen die Tiere beim Auftreten, anstatt auf den Hufen wie die übrigen Wiederkäuer, ruhen. Die Klauenphalangen sind sehr kleine Knochenknötchen, die weder auf ihrer Unter- noch Innenseite abgeflacht sind und auch nicht vollständig in Hufen stecken. Diese Charaktere treten bei den echten Kamelen stärker hervor als bei den Lamas" (Flower). Die Endphalange trägt keinen eigentlichen Huf, sondern einen kleinen Nagel.

Das in die Länge gestreckte Becken zeichnet sich durch einen längsovalen Beckeneingang aus, dessen längerer Durchmesser zwischen Kreuzbein und Symphyse gelegen ist. Die Ala ossis ilei ist stark verbreitert und mit ihrer Spina iliaca ant. nach außen gewandt. Die S-förmige Crista ossis ilei weist bei unserem Tier noch eine knöcherne Epiphyse auf. Unterhalb der Ala ossis ilei wird das Darmbein schmal, um nach vorn in das Scham-, nach hinten in das Sitzbein überzugehen. Incisura ischiadiaca maior sehr lang. Oberhalb der Darmbeinpfanne befindet sich eine kleine Grube. An der Bildung der Symphyse beteiligt sich auch das Os ischii. Die Knochenränder dieser Gegend sind mit großen Epiphysen versehen. Das starke Tuber ossis ischii besitzt einen großen nach außen gewandten Knochenfortsatz, der für die Wiederkäuer charakteristisch ist. Die Spina ischiadiaca ist nur sehr gering entwickelt.

Das proximale Drittel des Femur ist in der Richtung von vorne nach hinten zu abgeplattet. Das Caput femoris geht ohne sehr deutliche Grenze in den nach außen sich verbreiternden Hals über. Der sehr große Trochanter maior besitzt eine tiefe Fossa trochanterica. Der Trochanter minor ist gut entwickelt, während der bei den unpaarzehigen Huftieren stark ausgeprägte Trochanter III. fehlt. An der distalen Femurepiphyse ist der Condylus lat. stärker entwickelt als der Condylus med.

Am Schienbein ist eine sehr stark vorspringende Tuberositas tibiae vorhanden. Der Condylus lat. tibiae ist stark nach außen gerichtet und setzt sich nach abwärts in eine sehr starke laterale Kante fort. Distale Hälfte der Tibia von vorne nach hinten abgeplattet. Von einer Fibula ist an dem mir vorliegenden Kamelskelet nichts zu sehen. Weber gibt an: „Die Fibula reduciert sich proximal auf einen Fortsatz der Tibia, distal erhält sich das Capitulum fibulae und articuliert mit Calcaneus und Tibia." Nach Flower scheint „bei allen Wiederkäuern, einschließlich der Tylopoden, ein kleiner loser Knochen von bestimmter Gestalt, der mit dem unteren Ende des Schienbeins articuliert und den äußeren Knöchel bildet, das distale Ende des Wadenbeins zu repräsentieren."

Patella in die Länge gestreckt und stark gekrümmt.

Von Fußwurzelknochen sind Talus, Calcaneus, Cuboid, Naiculare und 2 Cuneiformia vorhanden. Der Calcaneus ist lang und seitlich zusammengepreßt, das Sustentaculum gering entwickelt; zwischen ihm und dem Naviculare befindet sich ein tiefer, für das Ligamentum sustentaculonaviculare bestimmter Ausschnitt. Distal von der Trochlea tali eine tiefe Grube. Talus von hinten nach vorn zu stark abgeplattet. Distal am Talus eine Rolle zur Verbindung mit dem scheibenförmigen Os naviculare und der medialen Hälfte des Cuboids. Das Cuneiforme I. ist ein kleiner Knochen, während Cuneiforme II. und III. zu einem größeren Knochen verschmolzen sind. Die Metatarsalia 2 und 3 sind miteinander verschmolzen; ihre proximalen Gelenkflächen sind eben. Distal weicht das Unterende der Metapodien etwas auseinander, sodaß auch die Zehen beim Aufsetzen auf den Boden gespreizt werden können. An der allein erhaltenen 2. und 3. Zehe finden sich Grund-, Mittel- und Endphalange. „Abweichend vom gewöhnlichen Verhalten wird aber nicht das Ende der Nagelphalanx, sondern es werden die drei Phalangen zugleich aufgesetzt, die dementsprechend verbreitert sind, während die dritte klein und rundlich, nicht spatelförmig ist. Sie hat auch keinen eigentlichen Huf zu tragen, sondern einen kleinen Nagel mit gekrümmter Hornwand. Diese Digitigradie, die bei der Körpergröße eine breitere Sohlenfläche heischt, hat excessive Ausbildung der Sohlenballen hervorgerufen." (Weber).

Hinsichtlich der Muskulatur fasse ich die Angaben Meckel's kurz zusammen: Der Sacrospin. ist deutlich in einen Iliocost., Longissimus und Spinalis gegliedert. Der beim Kamel im Bereich des Halses sehr stark entwickelte Semispinalis entspringt nicht nur von den Querfortsätzen, sondern auch von den Dornen der vorderen Brustwirbel. Dagegen ist der für gewöhnlich aus einem inneren und äußeren Abschnitt bestehende Semisp. capitis beim Kamel nur ein einziger, mit 7 Bündeln vom 3. Hals- bis zum 2. Brustwirbel entspringender, mit einem dünnen Zipfel am Hinterhauptsbein inserierender Muskel. Der beim Kamel besonders lange Scalenus ant. zerfällt in viele, nur wenig miteinander zusammenhängende Muskelbündel, die von den Querfortsätzen aller Halswirbel mit Ausnahme des zweiten entspringen. Der distale Teil dieses Muskels verschmilzt mit dem vom 5. und 6. Halswirbelquerfortsatz kommenden Scalenus medius. Scalenus post. sehr kurz; Insertion an der 1. Rippe. Der in seinem unteren Drittel durch Muskelfasern mit dem der anderen Seite verbundene Sternomastoideus besitzt eine cranial sich ausbreitende, am Warzenfortsatz und Unterkieferwinkel sich anheftende Sehne. Der am 4. Brustwirbel beginnende Longus colli ist entsprechend der Länge und Biegsamkeit des Halses mehr als gewöhnlich in zahlreiche Bündel zerfallen. Longus capitis und Rectus cap. ant. verhältnismäßig schwach und kurz. Ein Subclavius fehlt. Das Diaphragma besitzt dicht neben der Durchtrittsstelle der Vena cava inf. im Bereich des hinteren Randes des Centrum tend. einen länglich viereckigen, beim erwachsenen Kamel über 1 Zoll langen, einen halben Zoll breiten und einige Linien dicken

Knochen, der sich auch beim Dromedar und Vicuña findet. Dieser Sehnenknochen scheint sich erst spät zu entwickeln; denn bei einem zweijährigen Kamel fand man an seiner Stelle nur Knorpel. Dieser Knochen dient wahrscheinlich zur Erhöhung der Festigkeit des großen, weit ausgespannten Zwerchfells. Der kleine und schmale, nur dem hinteren Drittel des Halsteiles des Nackenbands entsprechende und an der Spina scapulae sich anheftende Trapezius scheint beim Kamel vom Cleidomastoideus und Deltoideus völlig getrennt zu sein. Levator scapulae fehlt; vielleicht ist als solcher ein hinten in den Deltoideus übergehender, oben mit dem Trapezius verschmelzender, am 5. und 6. Halswirbel sich ansetzender Muskel anzusehen, der die Sehne eines langen, vorn vom Serratus ant. maior kommenden Muskelbauches aufnimmt. Der von den 2 vorderen Brustwirbeln entspringende und zum hinteren Winkel des Schulterblattes gehende Rhomboideus ist beim Kamel einfach, klein, dreieckig. Wie beim Pferd ist der Supraspinatus größer als der Infraspinatus. Der dem des Schafes gleichende Pectoralis maior besteht aus einer oberflächlichen, kleineren, von der vorderen Hälfte des Sternums kommenden und einer tieferen, größeren Schicht. Der beim Kamel stark entwickelte Coracobrachialis nimmt die proximale Hälfte des Humerus ein; der Muskel entspringt von dem kleinen Haken, welchen der untere Rand des Schulterblattes über der Gelenkfläche der Scapula bildet, und zerfällt in einen dünnen, tiefen und einen dicken, oberflächlichen Bauch. Das Caput longum des Biceps kommt von der gewöhnlichen Stelle des Schulterblattes; die sehr dicke, vor dem Humerkopf wegziehende Ursprungssehne zeigt hier eine einen Faserknorpel enthaltende Anschwellung. Der einköpfige Muskel kann beim Kamel und Dromedar in eine äußere und innere Hälfte zerlegt werden. Der vom mittleren Drittel des Humerus kommende Brachialis ist viel schwächer als der Biceps. Der Triceps besitzt beim Kamel ein vom ganzen unteren Rande des Schulterblattes kommendes Caput longum, sowie ein fast von der ganzen Fläche des Humerus entspringendes Caput laterale, während das die untere Hälfte des Humerus einnehmende Caput med. dünner ist. Meckel fand beim Dromedar nach innen vom langen Vorderarmbeuger dicht über dem Condylus med. humeri einen dünnen, kleinen, sich hoch oben an die Innenfläche des Radius ansetzenden Muskel, der wohl ein Rudiment des hier nur als Beuger wirksamen Pronator teres ist, während ein Pronator quadratus fehlt. Ebensowenig ist ein Brachioradialis und ein Supinator vorhanden. Extensor carpi rad. longus und brevis sind beim Kamel nur ein einziger Muskel; derselbe entspringt außen vom distalen Viertel des Humerus und inseriert hoch oben an der inneren Seite der Grundfläche der zu einem Stück verschmolzenen Ossa metatarsalia. Ext. carpi uln. vorhanden. Der Ext. digit. communis zerfällt beim Dromedar in zwei Abschnitte, von denen der oberflächliche, welcher weit schwächer als der Ext. carpi rad. ist, nur vom Epicondylus lat. humeri kommt und sich am Ende des oberen Drittels des Vorderarmes in 2 Muskelbäuche teilt, von denen sich der innere an den zweiten Finger, der äußere an beide Finger begibt. Demnach ist der

innere Bauch wahrscheinlich der Zeigefingerstrecker. Der darunter gelegene Abschnitt kommt vom Epicondylus lat. humeri und dem oberen Teile der äußeren Vorderarmfläche und geht nur zum zweiten Finger; derselbe ist wahrscheinlich ganz oder zum Teil der Strecker des 2. Fingers. Die langen Daumenstrecker und Beuger fehlen. Der beim Pferd und den Wiederkäuern vorhandene Flexor carpi uln. sowie der Flexor carpi rad. werden von Meckel für das Kamel nicht besonders erwähnt. Ein Palmaris longus scheint zu fehlen. Fl. dig. subl. und prof. sind voneinander getrennt. Die Interossei werden ebenso wie die Lumbricales wahrscheinlich durch eine breite Sehnenplatte dargestellt. Glutaeus superfic., med. und min. vorhanden, Pyriformis klein. Auch der Obturat. internus ist nur wenig ausgebildet, während der Gemellus inf. beim Dromedar eine starke Entwicklung zeigt und fast die Größe des ersteren erreicht. Quadratus fem. klein; Obturatorius ext. vorhanden. Psoas maior ansehnlich, Iliacus schwach. Der Psoas minor kommt beim Dromedar von den Lendenwirbeln und den beiden letzten Brustwirbeln; er inseriert mit seiner distalen Sehnenausbreitung am unteren Teil der Bauchmuskeln und am horizontalen Schambeinast. Sehr stark ist der Pectineus. Die übrigen Adduktoren sowie die Flexoren des Oberschenkels werden bei Meckel nicht weiter erwähnt. Der mit vier Köpfen entspringende Gracilis ist dünn. Drei Köpfe vereinigen sich in der Mitte des Oberschenkels zu einer oben und innen an der Tibia inserierenden Sehne, während die Sehne des 4. vom Sitzbein kommenden Kopfes hauptsächlich zur Fascia curris gelangt. Der beim Kamel kurze, dicke und langsehnige Sartorius geht vor der Patella zum Schienbeinhöcker. Popliteus stark; Quadriceps kurz und dick. Der Rectus fem. entspringt mit zwei Sehnen; die obere kommt von der Mitte des vorderen Hüftbeinrandes, die untere, breitere vom horizontalen Schambeinast. Die drei tiefen Portionen des Quadriceps sind deutlich voneinander getrennt; besonders stark ist der Vastus lat. Tensor fasciae latae kurz und dick. Der beim Dromedar geringer als beim Pferd ausgebildete Tibialis ant. besitzt einen kurzen Muskelbauch und eine lange Endsehne. Extensor dig. longus und brevis vorhanden. Die bei den Wiederkäuern sich findenden zwei Peronaei werden von Meckel für das Kamel nicht erwähnt. Das Dromedar besitzt einen Gastrocnemius und einen dicken, sehnigen Soleus. Plantaris longus und Tibialis post. fehlen. Erwähnt werden ferner ein Fl. dig. brevis und longus. Interossei und Lumbricales sind wie an der vorderen Extremität durch eine Sehnenplatte ersetzt.

Ueber das Gehirn des Kamels liegen genauere Untersuchungen von Kurz vor. Das Gehirngewicht des untersuchten 20 Jahre alten männlichen Kamels betrug mit Pia 743 g. Das Großhirn weist einen fast verwirrenden Furchenreichtum auf. Auf der convexen Hemisphärenfläche finden sich folgende Furchen: Fiss. cer. lat., praesylvia, Sulcus orbit., Fiss. ectosylvia, diagonalis, suprasylvia, ein Teil der Fiss. splenialis, Fiss. coronalis, cruciata, ectolateralis, lateralis su-

prasylvia post., rhinalis und außerdem zahlreiche Nebenfurchen. Auf der medialen Hemisphärenfläche liegen Sulcus rostr., genualis, corporis call., Fiss., splenialis, Sulcus postsplenialis, entolateralis und wiederum eine größere Anzahl von Nebenfurchen.

Auch die Sinnesorgane sind hoch entwickelt. Das scharfe Geruchsvermögen verkündet dem Kamel schon einige Kilometer vorher die Anwesenheit einer Quelle, selbst wenn diese vom Sande verdeckt sein sollte. Auch das allgemeine Gefühl scheint eine hohe Entwicklungsstufe einzunehmen; denn das Kamel merkt das Herannahen des Glutwindes z. B. des Samums der Sahara weit eher als die Reisenden und es verdoppelt dann seine Schritte, um einen schützenden Ort zu erreichen (Schmeil).

Eingeweide. Beim Dromedar hängt die Oberlippe über die Unterlippe, welche ihrerseits auch nach unten fällt, gleichsam als ob die Masse derselben für die Muskulatur zu schwer wäre und von ihr nicht bewältigt werden könnte. Die von vorn her gesehenen Lippen sind fast immer geöffnet und die Nasenlöcher seitlich zusammengezogen (Brehm). Die beweglichen Lippen, Gaumen und Zunge scheinen ziemlich unempfindlich zu sein, da das Kamel bei seiner Genügsamkeit hinsichtlich der Nahrungsaufnahme mit harten, scharf schneidenden Gräsern, mit bedornten Akazienzweigen, mit stacheligen Sträuchern und Bäumen sowie mit Durrhastroh vorliebnimmt.

Im Folgenden schildere ich die Zunge, die Zungenmuskulatur, die Brustbeinzungenmuskeln, den Schlundkopf, Zungenbein und Kehlkopf beim Kamel und Dromedar auf Grund eigener Untersuchungen. Die Abbildungen sind, die beiden Zungen ausgenommen, Umzeichnungen des Herrn Kunstmalers L. Scharf, Münster i. W., nach Lichtbildern.

Zunge (Abb. 1 u. 2).

Die beim Kamel (Abb. 1) 360 mm lange und 40—70 mm breite Zunge kann in drei Abschnitte zerlegt werden, von denen der erste, vordere 160 mm lang ist; seine Breite beträgt hinten 40, vorne 60 mm, sodaß die vordere Hälfte des vorderen Abschnittes sich blattartig verbreitert. Die verticale Ausdehnung beträgt 40 mm. Der zweite, massigere, 120 mm lange und 70 mm breite Abschnitt überragt wulstartig die Oberfläche des vorderen Teiles um 30 mm; er ist annähernd oval und trägt zahlreiche, gutentwickelte Papillen. Ihm schließt sich als dritter Teil der steil zum Kehlkopf abfallende Zungengrund an.

1. Abschnitt: In der vorderen Hälfte des ersten Abschnittes verlaufen zahlreiche, unregelmäßige, tiefe Furchen, von denen die in der Medianlinie gelegene 80 mm lang und sehr tief ist und sich von der Zungenspitze bis fast zum Beginn des vorderen Teiles der zweiten Hälfte des vorderen Abschnittes erstreckt. In ihrer Mitte wird sie von einer deutlichen Querfurche teilweise gekreuzt. Die hintere Hälfte ist schmaler und gewölbter und besitzt einige Querfurchen.

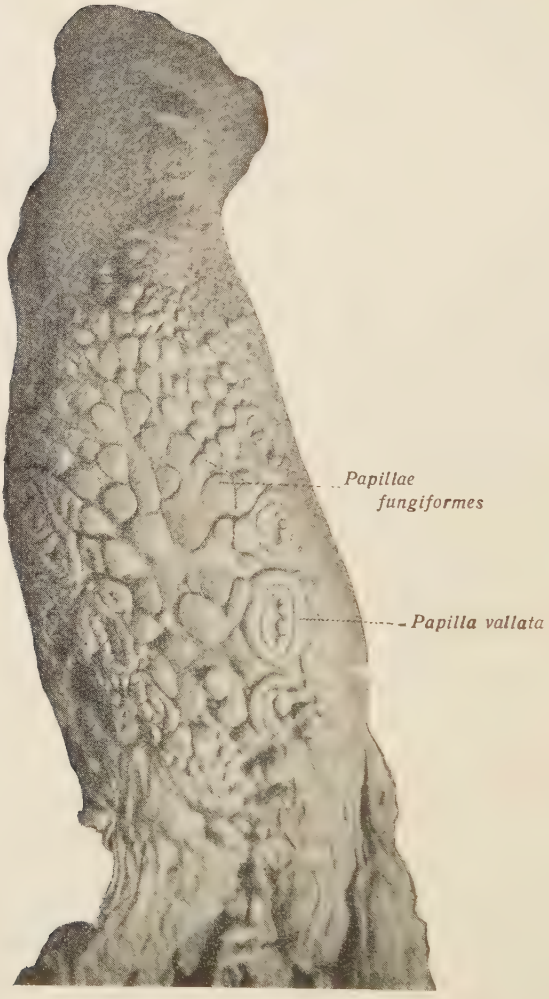

Abb. 1. Dorsum linguae des Kamels.

Verhalten der Papillen des I. Abschnittes der Zunge: Die Pap. filiformes sind im Bereich der vorderen Hälfte des ersten Abschnittes der Zunge weniger zahlreich als im Bereich der hinteren Hälfte, wo sie die Oberfläche und den Seitenrand dicht bedecken. Der vorderste Abschnitt der Zunge hat nur wenige Pap. filiformes, dagegen finden sich hier zerstreut stehende halbkugelige und pilzförmige Pap. fungiformes, die in der hinteren Hälfte des vorderen Abschnittes der Zunge spärlicher werden.

Auf der Zungenunterfläche treiben die Muskelzüge des M. longitudinalis inferior linguae die Schleimhaut wulstartig vor. Dieser Wulst trägt in der Medianlinie zahlreiche kleine Erhebungen. Zu beiden Seiten der Schleimhautvorwölbung läuft in einem nach hinten offenen Winkel ein zweireihiger, dichter Saum von Pap. fungiformes, die bis 15 mm hoch und 20 mm breit sind, während an der Unterfläche des Randes der Zungenspitze zahlreiche kleine Pap. filiformes vorhanden sind.

2. Abschnitt: Der zweite Abschnitt der Zunge, der Zungenrückenwulst der Wiederkäuer, ist mit mächtigen Papillen besetzt. Am Seitenrand des mittleren Teiles erheben sich in einem nach vorn offenen Winkel auf jeder Seite vier bis zu 20 mm lange und 10 mm breite Pap. vallatae, umgeben von einem sehr deutlichen, 2 mm hohen und 2 mm breiten Schleimhautwall, der an einzelnen Stellen kurze Papillen trägt (Abb. 1). Innerhalb dieses Schleimhautwalles befindet sich eine zweite ringförmige Erhebung mit starken Einkerbungen. Nach innen von dieser Erhebung folgt eine 2 mm tiefe Grube. Eine dieser Papillen zeichnet sich dadurch aus, daß sie innerhalb ihres Walles in zwei Teile geteilt ist (Abb. 1, vorderste Pap. vall.). Im Bereich des vorderen Teiles des zweiten Abschnittes sind sehr große, bis zu 4 mm hohe und 2 mm breite Pap. filiformes vorhanden, die verhornte Spitzen tragen. Die Zwischenräume zwischen diesen Papillenarten füllen etwa 55—60 knopf- und pilzförmige Pap. fungiformes aus, die eine Höhe von 3 mm und einen größten Durchmesser von 7 mm haben. An der Zungenunterfläche des zweiten Abschnittes fehlen die Papillen, sodaß die Schleimhaut hier glatt ist.

3. Abschnitt: Der dritte Abschnitt der Zunge oder der 40 mm breite Zungengrund fällt hinter dem Zungenrückenwulst schief zum Kehlkopf ab. Seine Schleimhaut ist längsgefaltet und geht dorsal in die des Gaumensegels über. Ueber die Mitte des Zungengrundes zieht eine Längsfalte zur Epiglottis, die Plica glossoepiglottica bildend. Sie trägt acht langgestielte, große keulenförmige Papillen, die bis 15 mm lang sind. Gegen den Zungenrückenwulst zu sind noch zwölf dieser keulenförmigen Papillen gelegen, die nach vorn an Größe abnehmen.

Beim Dromedar (Abb. 2) besitzt die Zunge eine Länge von 320 mm und eine zwischen 30 und 40 mm schwankende Breite; sie gleicht im ganzen der des Kamels.

I. Abschnitt: In der vorderen Hälfte des ersten Abschnittes aber sind die Furchen nicht so ausgeprägt, die Papillen kleiner und viel spärlicher. Der erste Abschnitt ist 170 mm lang und hinten 30, vorne 50 mm breit.

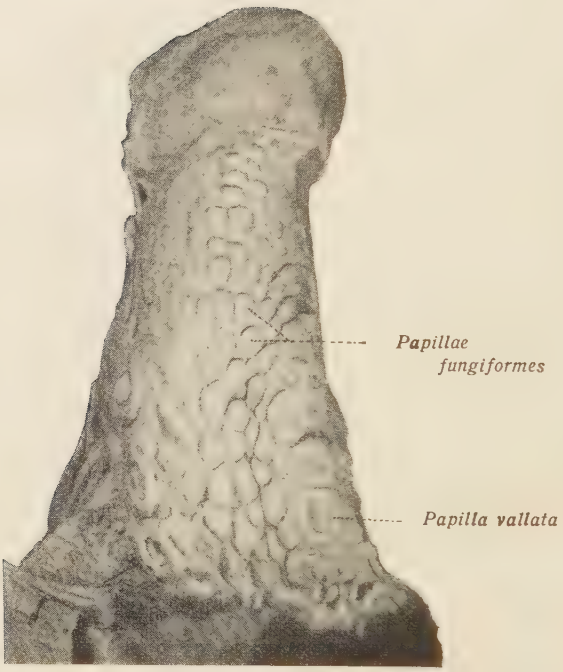

Abb. 2. Dorsum linguae des Dromedars.

2. Abschnitt: Aehnlich wie beim Kamel verhält sich der zweite Abschnitt der Zunge; er überragt den ersten Abschnitt um nur 20 mm und besitzt an seiner Spitze keine Pap. filiformes. Es sind 13 Pap. vallatae vorhanden, die sich in ihrer Form von denen des Kamels sehr deutlich unterscheiden. Sie sind von einem breiteren und flacheren Schleimhautwall umgeben. Die innerhalb dieses Schleimhautwalles gelegene Papille hat eine glatte Oberfläche, und die zentrale Vertiefung ist fast nicht vorhanden. Die zwischen den Pap. vallatae beiderseits gelegenen Pap. fungiformes ragen nicht soweit hervor wie beim Kamel; sie sind plattgedrückt, länglich-oval und erreichen eine Höhe von 2, eine Breite von 5 und eine Länge von 9 mm. Gegen den Rand zu werden sie kleiner. Auf dem hinteren Teil des Zungenrückenwulstes erheben sich hinter den Pap. vallatae beiderseits bis zum Uebergang in den Zungengrund zahlreiche mächtige, bis 5 mm hohe und 2 mm breite Papillen von stumpfkegeliger Form.

3. Abschnitt: Der Zungengrund trägt eine glatte Schleimhaut mit ganz vereinzelten, mit einer harten Spitze versehenen Papillen. Die Plica glossoepiglottica wird gegen den Zungengrund zu sehr niedrig.

Muskulatur der Zunge

a) Aeußere Zungenmuskeln:

M. styloglossus (Abb. 3 und 4).

Der beim Kamel und Dromedar 80 mm lange, 13 mm breite und 7 mm dicke M. styloglossus entspringt mit einer langen, dünnen Sehne am caudalen Rand des großen Zungenbeinastes in der Gegend der Art. carotis externa und verläuft um dessen laterale Fläche herum über den M. hyoglossus zur Seitenfläche der Zunge, wo er an den M. longitudinalis linguae und den M. hyoglossus Fasern abgibt. Begleitet wird er am caudalen Rand seines dorsalen Abschnittes von der Art. lingualis und dem N. hypoglossus (Abb. 3 und 4).

M. hyoglossus (Abb. 3 und 4).

Der M. hyoglossus liegt beim Kamel und Dromedar an der Seitenfläche der Zungenbasis und entspringt als 5 mm dicker und 45 mm breiter Muskel mit zwei Portionen vom Zungenbeine, einer ventralen vom Kehlkopfast und einer dorsalen vom caudalen Rand und der Seitenfläche des unteren Abschnittes des großen Zungenbeinastes. Die dorsale Portion verläuft über den Zungenbeinansatz des M. constrictor pharyngis superior, die ventrale über den M. keratohyoideus und den kleinen und mittleren Zungenbeinast; beide Portionen vereinigen sich und treten lateral vom M. genioglossus in die Zunge ein; die einen Fasern verlaufen zur Zungenspitze, während die anderen unter der Schleimhaut zum Zungenrückenwulst gelangen. Medial gibt er an den M. genioglossus und an seiner vorderen Kante an den M. longitudinalis inferior linguae Fasern ab, während er sich an seinem

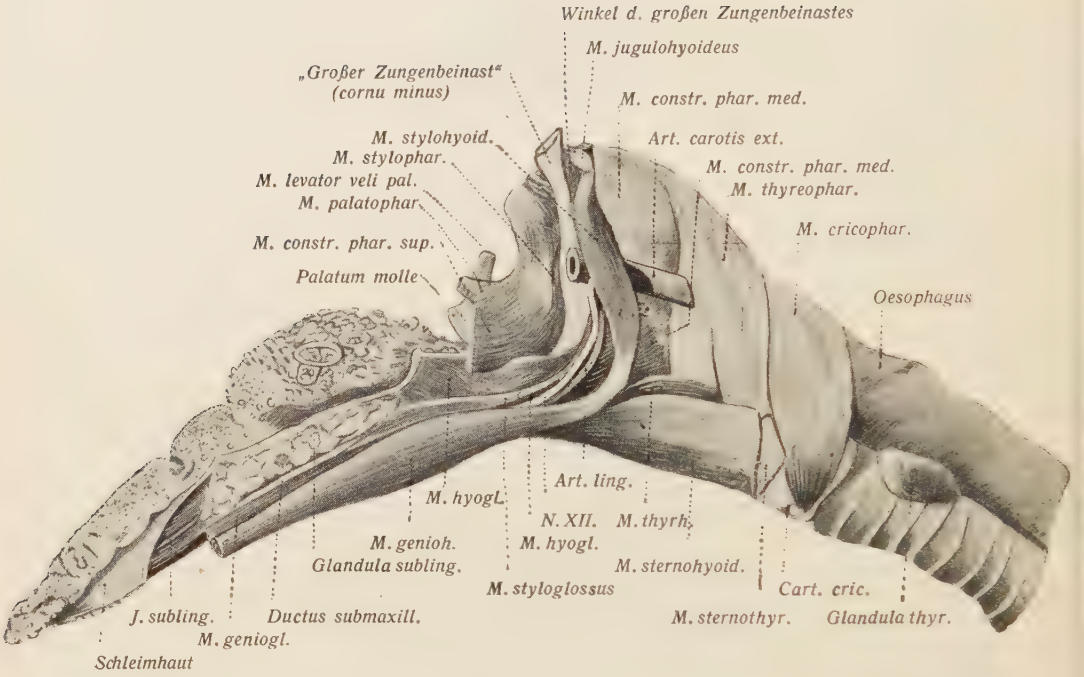

Abb. 3. Zunge u. Pharynx eines erwachsenen männl. Kamels von d. l. Seite.

Ursprung mit dem M. geniohyoideus verbindet. Lateral von ihm verlaufen M. styloglossus und N. hypoglossus (Abb. 3 und 4).

M. genioglossus (Abb. 3 und 4).

Der M. genioglossus entspringt beim Kamel und Dromedar sehnig an der Innenfläche des „Kinnwinkels" und zieht als kräftige, bis 55 mm hohe, gefiederte Muskelplatte sagittal zur Zunge, wo seine Fasern fächerförmig zum Zungenrücken und zur Zungenspitze ausstrahlen, ohne diese aber zu erreichen. Ventral begrenzt ihn der M. geniohyoideus, lateral liegt er den Mm. longitudinalis inf. und sup. linguae sowie den Mm. hyo- und styloglossus an. Medial ist er durch ein dünnes Bindegewebsseptum von dem der anderen Seite getrennt. Nach ventral und caudal geht vom hinteren Teil ein 50 mm langes und 10 mm breites Muskelbündel zum Zungenbein ab, das lateral von den Schenkeln des M. hyoepiglotticus, mit diesem Verbindungen eingehend, an der dorsalen Fläche des Thyreo- und Keratohyale inseriert.

b) Innere Zungenmuskeln:

M. longitudinalis superior.

Der M. long. sup. linguae zieht beim Kamel und Dromedar dicht unter der Schleimhaut der dorsalen Zungenfläche von der Gegend des Zungenbeinkörpers zur Zungenbeinspitze und bildet am Seitenrand der vorderen Hälfte der Zunge einen dicken Längswulst, der, oberhalb und seitlich gelegen, vom M. longitudinalis inferior durch eine tiefe Furche getrennt ist. Im Bereich des Zungenrückenwulstes verbinden sich seine Fasern mit dem hier mächtigen M. hyoglossus und den Mm. genio- und palatoglossus, während er in seinem vorderen Teil unter der Schleimhaut von den Fasern der Mm. transversus und verticalis linguae durchsetzt wird und, auf dem M. longitudinalis inferior liegend, diesen nach unten um 10 mm überragt.

M. longitudinalis inferior.

Der M. long. inf. linguae besitzt beim Kamel und Dromedar eine Länge von 250 und eine verticale Ausdehnung von 20 mm. Er beginnt unterhalb des hintersten Abschnittes des Zungenrückenwulstes, hier in die Muskulatur des M. hyoglossus übergehend und die Fortsetzung des M. styloglossus bildend. Nach Aufnahme von Fasern aus den Mm. stylo- und hyoglossus zieht er als ein von rechts nach links abgeplatteter Längswulst zu beiden Seiten der Mm. genioglossi nach vorn zur Zungenspitze. Unterhalb des seitlichen Zungenrandes ist zwischen dem von der Schleimhaut bedeckten M. long. inf. und dem Zungenrand selbst eine tiefe Längsfurche gelegen, die von der Zungenspitze bis zum Zungenrückenwulst zieht. Am unteren Rande des vorderen Teiles der Mm. long. inf. und hyo- und styloglossus verläuft die Art. sublingualis, um in die Substanz des M. long. inf. einzutreten.

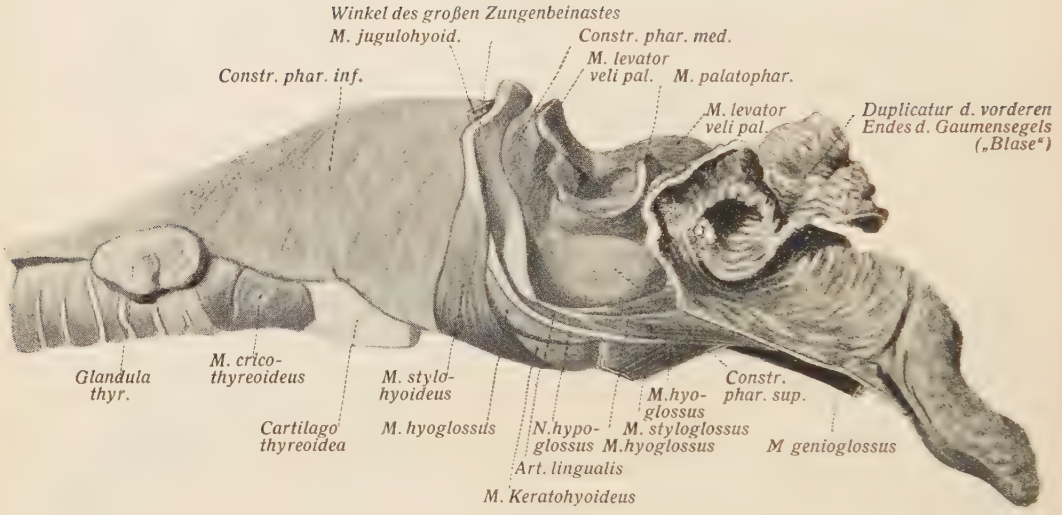

Abb. 4. Zunge und Pharynx eines erwachsenen männlichen Dromedars von der rechten Seite.

M. transversus.

Der M. transv. linguae ist makroskopisch nicht sehr deutlich zu erkennen. Sehr gut wahrzunehmen ist dagegen der

M. verticalis,

der als 20 mm hoher, medialer Muskel hauptsächlich im freien Teil der vorderen Zungenhälfte mit fast senkrecht vom Zungenrücken zur Bodenfläche verlaufenden Fasern liegt. Sein hinterer Abschnitt geht in den M. genioglossus über und bildet zur Zungenoberfläche hin mit den Mm. long. sup. und transv. linguae und dem M. hyoglossus ein dichtes Muskelgeflecht.

Glandula sublingualis.

Die Unterzungendrüse (Abb. 3) liegt lateral auf dem M. long. inf. linguae, ist 5 mm dick, 15—20 mm breit und beim Kamel 130, beim Dromedar 80 mm lang. Ihr vorderer Rand beginnt beim Kamel 120, beim Dromedar 145 mm von der Zungenspitze entfernt; oben grenzt sie an die Mundhöhlenbodenschleimhaut, lateral an den M. mylohyoideus und dorsal an den M. styloglossus. Unterhalb ihres unteren Randes verläuft der Ductus submaxillaris (Abb. 3). Durch die Mundhöhlenbodenschleimhaut gibt sie viele kleine Ausführungsgänge zur Mundhöhle ab.

Zungenbeinmuskeln

M. geniohyoideus (Abb. 3).

Der M. geniohyoideus zieht beim Kamel und Dromedar von der Innenfläche des „Kinnwinkels" zum Zungenbein, wo er in eine laterale, zum Kehlkopfast (Abb. 3), und in eine mediale, zum Zungenbeinkörper verlaufende Portion zerfällt; erstere hängt mit dem M. stylohyoideus oberflächlich zusammen (Abb. 1), letztere verbindet sich an ihrer Insertionsstelle mit dem M. hyoglossus. Die Breite beider Portionen beträgt an dieser Stelle 35 mm; an seinem Ursprung, der Innenseite der Kinnmitte dagegen ist er nur noch 5 mm breit; sein vorderes Drittel ist sehnig und verschmilzt mit dem auf ihm gelegenen M. genioglossus. Am Zungenbeinkörper grenzt er an den

M. sternohyoideus,

der hier 40 mm breit inseriert. Dieser kommt als platter, dünner, 60 mm breiter Muskel vom Sternum und bedeckt die Mm. sternothyreoideus, thyreohyoideus und cricopharyngeus (Abb. 3).

M. stylohyoideus (Abb. 3 und 4).

Der beim Kamel und Dromedar 120 mm lange, 20 mm breite und 5 mm dicke M. stylohyoideus besteht aus zwei Abschnitten, einem dorsalen und ventralen; der dorsale wird als M. jugulohyoideus, der ventrale als der eigentliche M. stylohyoideus bezeichnet. Vom M. jugulohyoideus ist nur noch sein unterster Abschnitt vorhanden (Abb. 3 und 4). An ihn schließt sich am ventralen Rande des Winkels des großen Zungenbeinastes der

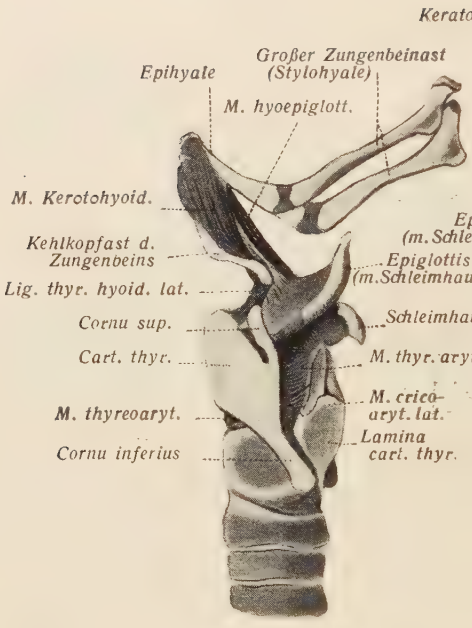

Abb. 5.
Kehlkopf eines männlichen Kamels von links.

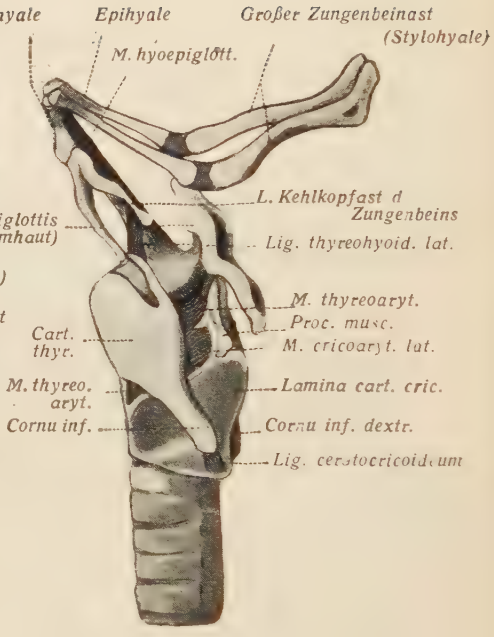

Abb. 6.
Kehlkopf eines männlichen Dromedars von links.

eigentliche M. stylohyoideus an, der über die Art. carotis externa verläuft und am Kehlkopfast des Zungenbeines inseriert, wo er mit dem M. geniohyoideus oberflächlich zusammenhängt (Abb. 3). An seinem vorderen Rande treten Art. lingualis und N. hypoglossus hervor (Abb. 3). Medial liegt er dem M. constrictor pharyngis medius auf (Abb. 3).

M. thyreoideus (Abb. 3 und 9).

Der beim Kamel 100 mm lange und 30 mm breite, beim Dromedar 140 mm lange und 30 mm breite, abgeplattete M. thyreohyoideus entspringt vom Zungenbeinkörper, sowie dem Kehlkopfast des Zungenbeines und zieht caudal- und etwas dorsalwärts über den hinteren Abschnitt der Cartilago thyreoidea zum caudalen Rand derselben, wo er inseriert und sich beim Kamel zwischen die beiden Portionen des M. thyreopharyngeus schiebt (Abb. 3), während er beim Dromedar über diesen Muskel hinweg zum caudalen Rand des Schildknorpels verläuft. Caudal grenzt er an die Mm. thyreopharyngeus und sterno-, sowie cricothyreoideus; lateral liegt er dem M. sternohyoideus an, über dessen dorsalen Rand er zu sehen ist (Abb. 3).

M. keratohyoideus (Abb. 4 und 9).

Der M. keratohyoideus s. keratoglossus liegt beim Kamel als ein 90, beim Dromedar als ein 100 mm langer Muskel am seitlichen Zungengrund und füllt das Dreieck zwischen Kehlkopfast des Zungenbeines und kleinem, mittlerem und großem Zungenbeinast aus. Er entspringt von der caudalen Hälfte des Kehlkopfastes, verläuft, breiter werdend, zwischen Zungenbein- und Kehlkopfast (Abb. 4) und inseriert am kleinen und mittleren Zungenbeinast. Hier erreicht er eine Breite von 20 mm, wird lateral vom M. hyoglossus bedeckt und liegt medial zum Teil der Rachenfascie an. Ein M. hyoideus transversus fehlt bei beiden Tieren.

Pharynx (Abb. 3 und 4).

Beim Kamel und Dromedar liegt zwischen dem hinteren Zungenabschnitt und dem vorderen Abschnitt der Basis der Epiglottis ein Hohlraum, der die Gestalt und Größe einer Mannsfaust hat und zu beiden Seiten der Epiglottis enger wird. Dorsal begrenzt ihn der weiche Gaumen, ventral die Membrana laryngea. Von der Epiglottis zieht eine hinten 20 mm hohe, mediane Plica glossoepiglottica nach vorn, ohne den Zungengrund zu erreichen, und bildet lateral zwei große seichte Buchten, die Valleculae glossoepiglotticae. Die Schleimhaut der ventralen Wand dieses Raumes ist glatt und beim Kamel mit 100 mm hohen, gestielten Papillen versehen, die nach oben hin keulenförmig auslaufen; beim Dromedar trägt sie einige spärliche konische, mit harten Spitzen versehene Papillen. Nach hinten geht dieser Raum um die Epiglottis herum in den Pharynx über. Zwischen der Seitenwand des Pharynx und der dorsalen Fläche des weichen Gaumens ist der Pharynx lateral und dorsal ausgebuchtet. Die ventrale Fläche der Epiglottis ist auf dem hinteren Abschnitt des weichen Gaumens gelegen, sodaß sie den Eingang zum

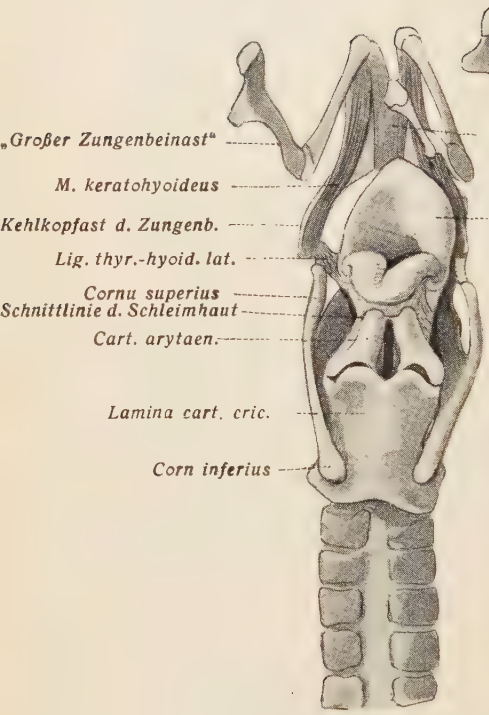

Abb. 7. Kehlkopf eines männlichen Kamels von dorsal.

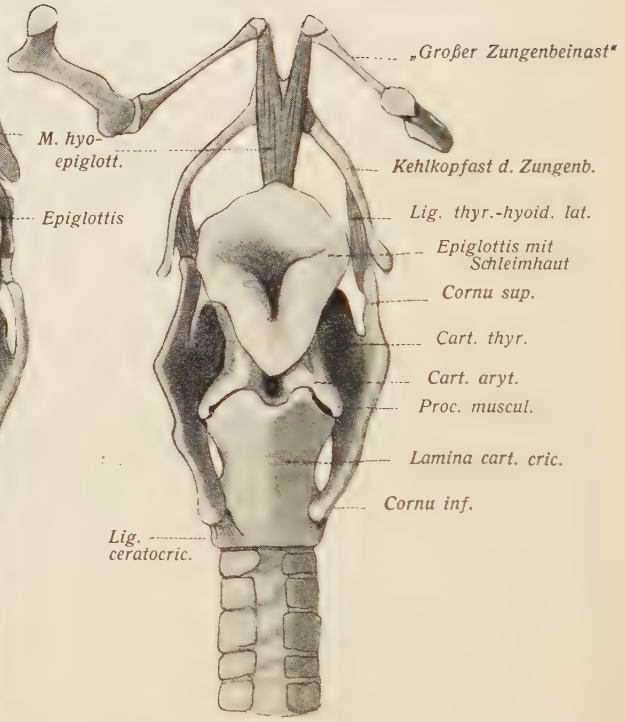

Abb. 8. Kehlkopf eines männlichen Dromedars von dorsal.

Pharynx in einen rechten und einen linken Abschnitt zerlegt. Der Aditus laryngis stellt einen dreistrahligen Spalt dar. Vom seitlichen Abschnitt des hinteren Randes des weichen Gaumens zieht nach caudal und dorsal eine 70 mm lange und 11 mm hohe Schleimhautfalte, die sich in der dorsalen Pharynxwand verliert.

Muskulatur des Schlundkopfes und des Gaumensegels

M. palatopharyngeus (Abb. 3 u. 4).

Der M. palatopharyngeus zieht beim Kamel und Dromedar vom Gaumen zum Schildknorpel, sowie dorsal zur Raphe pharyngea und beteiligt sich am muskulösen Aufbau der Seitenwand der Schlundkopfhöhle.

M. levator veli palatini (Abb. 3 u. 4).

Der M. levator veli palatini liegt beim Kamel und Dromedar an der lateralen Wand der Schlundkopfhöhle und stellt einen platten, 15 mm breiten Muskel dar, der seine Fasern zwischen das Drüsengewebe treten und zum Gaumensegel fächerförmig ausstrahlen läßt. Er verläuft von vorne abwärts und medial und verbindet sich mit dem der anderen Seite in der Medianlinie (Abb. 4).

M. stylopharyngeus (Abb. 3).

Der M. stylopharyngeus entspringt beim Kamel und Dromedar an der medialen Fläche und dem Winkel des großen Zungenbeinastes in einer Breite von 10 mm, kommt am vorderen Rand des großen Zungenbeinastes hervor und verläuft nach ab- und vorwärts zur Seitenwand der Schlundkopfhöhle, wo seine Fasern fächerförmig in die Muskulatur des seitlichen Schlundkopfes und des M. constr. phar. med. ausstrahlen und Verbindungen eingehen mit dem M. palotopharyngeus und anderen Muskelzügen (Abb. 3).

M. constrictor pharyngis inferior (Abb. 3 u. 4).

Der M. constr. phar. inf. setzt sich beim Kamel und Dromedar aus den Mm. crico- und thyreopharyngeus zusammen, die beide der lateralen und dorsalen Schlundkopfwand anliegen, schräg von ventro-caudal nach dorsal-cranial verlaufen und mit denen der anderen Seite dorsal in einer medianen Linie, der Raphe pharyngea, sich verflechten (Abb. 3 und 4).

a) M. cricopharyngeus (Abb. 3 u. 4).

Beim Kamel entspringt der 40 mm breite M. cricopharyngeus an der lateralen Fläche und dem caudalen Rand der Cartilago cricoidea und wird zum Teil von dem M. sternohyoideus bedeckt (Abb. 3). An ihn schließt sich cranial der

b) M. thyreopharyngeus (Abb. 3 u. 4)

an, der mit zwei Portionen von der Cartilago thyreoidea entspringt; einer caudalen, welche vom caudalen Rand des Schildknorpels kommt

und lateral vom M. thyreohyoideus ihren Weg nimmt, und einer cranialen, welche von der Linea obliqua kommt und medial vom M. thyreohyoideus gelegen ist (Abb. 3).

Beim Dromedar sind diese beiden Muskeln nicht deutlich voneinander getrennt. Ebenso wird auch der M. thyreopharyngeus nicht durch den M. thyreohyoideus in zwei Portionen geteilt (Abb. 4).

M. constrictor pharyngis medius (Abb. 3 und 4).

Der M. constr. phar. med. schließt sich beim Kamel und Dromedar dem M. thyreopharyngeus cranialwärts an, breitet sich caudalwärts sowie zur Raphe pharyngea fächerförmig aus und schiebt sich unter die obere Portion des M. thyreopharyngeus, um dorsalwärts mit ihm Verbindungen einzugehen (Abb. 3). Wir können an ihm zwei Teile unterscheiden, den

a) M. keratopharyngeus,

der am Kehlkopfast des Zungenbeines mit caudal verlaufenden Fasern entspringt, und den

b) M. chondropharyngeus,

der an der medialen Fläche und am caudalen Rand des großen Zungenbeinastes mit mehr dorsal ziehenden Fasern beginnt.

M. constrictor pharyngis superior (Abb. 3 und 4).

Der M. constr. phar. med. geht ohne scharfe Grenze in den M. constr. phar. sup. über, der an unserem Praeparat nur noch in seinem caudalen Abschnitt erhalten ist.

Die sog. „Blase" des weichen Gaumens

Schon lange erregte ein beim Kamel und Dromedar sich findendes, eigenartiges Gebilde, die „Blase", die Aufmerksamkeit vieler Forscher. Sie findet sich nur beim männlichen Tiere und wird zur Brunstzeit unter Hervorbringen eines eigenartigen Tones aus dem Munde hervorgetrieben. Sie wird schon von Cuvier in seiner „Anatomie comparée" erwähnt und stellt eine außergewöhnliche Entwicklung des Gaumensegels dar, die nichts anderes als eine besonders ausgebildete Portion desselben ist. Nach Cuvier wird sie „par un effort de souffle", durch Exspiration, am Uebergang der Ober- in die Unterlippe, bald auf der einen, bald auf der anderen Seite aus dem Munde getrieben. Die von mir untersuchte Blase beim Dromedar hängt im Bereich des hinteren Zungenrückens am vorderen Ende des Gaumensegels; sie ist 110 mm lang, oral 140, caudal 80 mm breit. Die dem hinteren Teile des Zungenrückens aufgelagerte konkave Fläche ist viereckig, wobei die vorderen lateralen Ecken stumpf ausgezogen sind. Die dorsale Fläche wird durch die Ansatzstelle am Gaumensegel in einen hinteren, 40 mm langen, und einen vorderen, 70 mm langen Abschnitt zerlegt. Die Schleimhaut besitzt beiderseits zahlreiche Falten. Vom weichen Gaumen aus strahlt eine kräftige Muskulatur in das Innere dieser Platte. Diese Blase ist früher schon von Savi und

Moser untersucht worden. Da diese Arbeiten schwer zugänglich sind, will ich aus Moser einiges Diesbezügliches anführen: „Eine besondere Beachtung verdient das Gaumensegel des Kamels, da dasselbe von dem der anderen Säugetiere eine merkwürdige Verschiedenheit zeigt. Es hebt sich nämlich an der Lamina oralis desselben eine Schleimhautduplikatur ab, welche in Gestalt eines Lappens fast vertical gegen die Zungenwurzel herabhängt. Die Existenz dieses Gebildes ist wegen seines merkwürdigen Verhaltens während der Brunstzeit dieser Tiere seit langer Zeit schon bekannt, wiewohl über seine anatomische Zusammensetzung nur ganz wenige Notizen vorliegen. Die, welche der Wirklichkeit ohne Zweifel am nächsten steht, ist die von Gundler (A. Wagner's Fortsetzung von Schreber's Säugetiere, Bd. 5 S. 1728). An dem oben erwähnten Gaumensegel eines männlichen Kamels (einem Weingeistpräparate), das Herr Prof. Dr. von Luschka die Güte hatte, mit mir zu untersuchen, zeigte sich Folgendes: Etwa 0,5 Zoll vom vorderen Ende des Gaumensegels entfernt geht die oben bezeichnete Duplikatur der Lamina bralis desselben aus und bildet jenen gegen die Zungenwurzel herabhängenden Lappen. Derselbe hat eine Dicke von 5 mm, eine Länge von 8 mm und etwa dieselbe Breite. Seine Gestalt ist viereckig; er hat jedoch abgerundete Ecken. Bei näherer Betrachtung dokumentiert er sich keineswegs als einfache Verdoppelung der Schleimhaut, sondern enthält in einem lockeren Zellstoffstroma ganz im Gegensatz zu Gundler's Beschreibung eine große Summe quergestreifter Fleischbündel. Auf den ersten Anblick hin schienen diese ganz ordnungslos nach allen möglichen Richtungen hin zu verlaufen; bei sorgfältiger Präparation jedoch lassen sich deutlich 3 Gruppen von Faserzügen unterscheiden: die eine Gruppe geht von dem M. azygos uvulae aus, und zwar divergieren diese Bündel zum größten Teil gegen den unteren freien Rand, sowie gegen die Seitenränder des Lappens hin; nur ein kleinerer Teil verläuft gerade in der Mittellinie; eine zweite, schwächere Gruppe von Faserzügen steht in Verbindung mit der Portio thyreopalatina; und eine dritte, ebenso starke, mit der Portio pharyngopalatina des M. thyreopharyngopala inus; die Bündel dieser beiden Gruppen divergieren teils ebenfalls, teils konvergieren sie und kreuzen sich also mit den vorigen; die konvergierenden fließen zum Teil bogig miteinander in der Mittelinie zusammen. Eine selbständige Muskulatur besitzt demnach dieser Lappen nicht. Infolge dieser Anordnung der Muskulatur bleibt zu beiden Seiten des Lappens eine etwa talergroße Stelle ziemlich frei von Fleischbündeln, was ohne Zweifel für das Hervorblasen dieses Gebildes von Wichtigkeit ist, indem der Lappen an dieser Stelle eine größere Ausdehnung besitzt. Die Schleimhaut des Lappens ist ungemein reich an etwa linsengroßen, traubenförmigen Drüsen von gelblicher Farbe, an welchem man oft schon mit bloßem Auge die mit festen Wandungen versehenen Bläschen erkennen kann, die unter dem Mikroskop teils rundlich, teils oval oder birnförmig erscheinen. Diese Drüsen haben alle deutliche Ausführungsgänge, die sich durch ihre dicken und festen Wände auszeichnen. Mittels des Mikroskops läßt sich an ihnen nachweisen, daß sie ungemein reich an elastischen Fasern sind, sowie auch, daß sie glatte Muskelfasern enthalten.

Die Drüsen sind an dem vorderen Schleimhautblatte des Lappens etwas reichlicher vorhanden als an seinem hinteren und ragen deutlich über die Umgebung hervor. Sie sind um so augenfälliger, als die Schleimhaut über ihnen und oft auch noch in ihrer nächsten Umgebung mehr oder weniger stark pigmentiert ist. Der Lappen scheint sehr gefäßreich zu sein.

Dieser Lappen wird von den früheren Forschern „Schlundblase", „Bursa faucium" genannt, was aber eine ganz unrichtige Bezeichnung ist. Der Name wird ohne Zweifel dadurch entstanden sein, daß diese Tiere zur Zeit ihrer Begattung zu beiden Seiten ihres Mundes ihn, wie es scheint, blasenförmig hervortreiben. Es wäre aber ganz falsch, wenn man mit den früheren Forschern meinen würde, die Luft würde zwischen die beiden Schleimhautblätter hineingeblasen, denn diese sind ja durch Zellstoff miteinander verwachsen; somit kann dies unmöglich stattfinden. Ebenso ist es unmöglich, daß die Räume in diesem Zellstoff dabei sich mit Luft füllen; also ein Emphysem entstehen würde; denn das hintere Schleimhautblatt dieses Lappens hat nirgends eine Oeffnung, was ja in diesem Falle eine notwendige Bedingung wäre. Das blasenförmige Hervortreten dieses Gebildes wird vielmehr ohne Zweifel dadurch bewerkstelligt, daß die Luft von diesen Tieren gegen dasselbe von hinten her angetrieben wird. Indem es nun etwas schräg von vorn nach hinten gerichtet ist, und da es, wie es scheint, während der Brunstzeit noch größer wird, auf dem Zungenrücken eine Strecke weit von vorn nach hinten noch aufliegt und auf demselben vielleicht etwas anklebt, kann die Luft, indem es den Raum zwischen Gaumen und Zungenwurzel nicht nur von oben nach unten, sondern auch zu beiden Seiten vollständig ausfüllt, nirgends ausweichen und muß deshalb, zumal, wenn auch die Kommunikationsöffnung zwischen Mund- und Nasenhöhle verschlossen wird, den Lappen blasenförmig hervortreiben. Dies wird dadurch erleichtert, daß derselbe eine große Elastizität besitzt, namentlich an den oben bezeichneten Stellen zu beiden Seiten desselben. In Anbetracht seiner Lage und seiner Zusammensetzung wäre es viel passender, dieses Gebilde mit dem von Herrn Prof. Dr. Luschka vorgeschlagenen Namen „Velum accessorium", oder auch im Vergleich zu dem hinteren Teil des Gaumensegels „Velum anticum", „vorderes Gaumensegel" zu benennen.

Nach Beobachtungen von Savi wird das Hervortreten dieses Velum accessorium nur beim Männchen, und zwar nur zur Zeit der Brunst angetroffen. „In dieser Periode treiben sie an den Seiten ihres Mundes einen häutigen, dunkel fleischroten Körper hervor, welchen sie gleich einer Blase aufblasen. Der Anblick eines Weibchens, der bloße Geruch von ihm, die Gegenwart eines anderen männlichen, brünstigen Kamels kann diese Erscheinung hervorbringen. Man hört anfangs ein dumpfes Rasseln. Dann sieht man auf der anderen Seite des Mundes eine rote, mit mannigfaltig verzweigten Gefäßen durchflochtene, mit Luft gefüllte und zuweilen sehr ausgedehnte Blase hervorkommen, welche aber sogleich wieder geleert und in einen blassen, häutigen, runzligen und hängenden Körper verwandelt und dann von dem Tiere wieder in den Mund zurückgezogen wird, wobei es, um sich dieses zu erleichtern, den Kopf nach hinten und zugleich die Schnauze herab gegen den Hals beugt".

Dieser Forscher hält das Gebilde für eine außerordentlich entwickelte Uvula, was aber schon deshalb unrichtig ist, weil es sich viel zu weit nach vorn am Gaumensegel befindet".

Nach I. A. Wagner selbst (s. jenes vorhin bez. Werk) ist dieses Organ in seiner vollen Entwicklung nur beim erwachsenen Männchen zu treffen, bei welchem es eine Länge von 14—15 mm bekommen soll. Zur Brunstzeit schwillt nach ihm überdies dieser Teil noch beträchtlich an, wird gefäßreicher und daher röter und von Zeit zu Zeit durch die Lücke zwischen den aneinander gereihten Backzähnen und den vorderen hakenförmigen Zähnen willkürlich hervorgestoßen. Er hält es für wahrscheinlich, daß dieses Organ bei allen Abarten des Dromedars vorhanden ist. Wie es sich beim zweihöckerigen Kamel verhält, ist noch nicht ermittelt. Beim Lama fehlt es.

Das Gaumensegel selbst verhält sich bei dem Kamele ähnlich wie bei den übrigen Wiederkäuern. Es ist in dem oben erwähnten Weingeistpräparate etwa von derselben Größe wie das Velum accessorium. Was seine Muskulatur betrifft, so ist ein deutlich entwickelter M. azygos uvulae vorhanden, welcher jedoch nicht vom hinteren Rand des harten Gaumens ausgeht, sondern etwa 1 cm davon entfernt, im Gaumensegel selbst seinen Anfang nimmt. Von hier aus läuft er in der Mittellinie des weichen Gaumens bis an den hinteren Rand desselben, wie bei den übrigen Säugetieren, nur mit dem Unterschied, daß er Fasern in das Velum accessorium abgibt. An dem M. pharyngopalatinus sind sehr deutlich die schon oben bezeichneten 2 Portionen dieses Muskels nachzuweisen, die Portio pharyngo- und thyreopalatina; namentlich ist die Kreuzungsstelle dieser beiden Abteilungen an jenem Präparate sehr deutlich zu sehen. Die übrigen Muskeln des weichen Gaumens verhalten sich ähnlich der oben schon beschriebenen Muskulatur desselben bei den Säugetieren überhaupt. Die Schleimhaut ist nicht wesentlich verschieden von der des Velum accessorium. Die Drüsen derselben verhalten sich ganz ähnlich; sie sind an der Lamina oralis viel zahlreicher und größer als an der Lamina nasalis; gegen die Zungenwurzel hin häufen sie sich an und werden größer und stellen so eine Mandel dar. Diese Stelle erscheint ziemlich dunkel pigmentiert".

Sehr anschaulich schildert Brehm das Verhalten der Blase während der Brunstzeit. „Die Unruhe des Tieres steigert sich im Verlaufe der Paarungszeit. Es verliert die Freßlust, knirscht mit den Zähnen und treibt, sobald es ein anderes Kamel sieht, eine große ekelhafte Hautblase, den Brüllsack, aus dem Halse heraus und kollert, gurgelt, knurrt, brüllt und stöhnt dabei in der widerwärtigsten Weise. Der Brüllsack ist bei dem jungen Hengste noch nicht soweit entwickelt, daß er aus dem Munde hervortritt; bei dem alten erreicht er eine Länge von 30—35 cm und kann, wenn er aufgeblasen wird, die Größe eines Menschenkopfes erlangen. Oft bemerkt man auf beiden Seiten des Mundes Blasen; gewöhnlich aber tritt bloß eine auf einer Seite hervor; beim Austreiben wirft das Tier den Kopf vorwärts und bläst die Luft in die eigentümliche Hülle, auf welcher dann die mannigfach verzweigten Gefäße, welche sie durchflechten, grell hervortreten. Beim Einatmen entleert sich die Blase wieder und erscheint nun-

mehr als ein rundlicher Hautsack, welcher sogleich in den Mund zurückschlürft, bald darauf aber von neuem vorgestoßen wird. Ein Männchen genügt für 6—8 Weibchen".

Aehnliche Einrichtungen, jedoch an anderen Stellen, zeigen einige andere Säugetiere. So kann das Männchen von Cystophora seine häutige Nase zwischen Nasenspitze und Auge bis zu Kehlkopfgröße aufblähen, was zur Bezeichnung Blasenrobbe oder Klappmütze geführt hat. Auch das Männchen von Mirounga (Makrorhinus) leoninus besitzt einen Rüssel, der durch die Luft bedeutend verlängert und aufgetrieben werden kann.

Os hyoideum.

Das Zungenbein besteht beim Kamel und Dromedar (Abb. 5 und 6) aus einem unpaaren, im Gegensatz zu dem des Rindes eines Zungenfortsatzes ermangelnden Zungenbeinkörper, zwei caudal gelegenen Kehlkopfästen oder Thyreohyalia, sowie je drei weiter cranial gelegenen Stücken, die als kleine, mittlere und große Zungenbeinäste (Keratohyalia, Epihyalia und Stylohyalia) bezeichnet werden. Der beim Kamel 23 mm breite, 18 mm lange und 14 mm dicke Zungenbeinkörper besitzt beim Dromedar folgende Maße: 23, 18 und 10 mm. Bei beiden Tieren ist die ventrale Fläche des Zungenbeinkörpers (Copula) eben, während die dorsale in ihren seitlichen Abschnitten etwas gewölbter erscheint. Die oralwärts in zwei kurze, stumpfe Fortsätze ausgezogene Copula gelenkt mit dem kurzen Keratohyale, während die Thyreohyalia ohne Gelenk mit der Knorpelmasse des Zungenbeinkörpers verbunden sind. Die beim Kamel 71, beim Dromedar 83 mm langen Thyreohyalia sind schmale, nach hinten sich verjüngende Knochenspangen, deren Enden sich lateral an die oberen Hörner des Schildknorpels anlagern und mit diesen durch einen Bandapparat in Verbindung stehen (Lig. thyreohyoideum lat., Abb. 5 und 6). Die oralwärts sich an die Copula anschließenden, nach vorne, seitlich und etwas nach dorsal gewandten Keratohyalia sind beim Kamel 38, beim Dromedar 46 mm lang, leicht dorso-ventral abgeplattet und mit den beiden Nachbarstücken gelenkig verbunden. Dorsal folgen die beim Kamel 67, beim Dromedar 78 mm langen, sehr schlanken, mit den Thyreohyalia anrähernd gleichsinnig verlaufenden Epihyalia, die mit den Keratohyalia einen Winkel von 45^0 bilden, seitlich zusammengedrückt sind u. einen vorderen und hinteren scharfen Rand besitzen. Gegen die Stylohyalia zu werden sie mächtiger, während sie beim Rind nur kurze Stücke darstellen. Die Stylohyalia sind durch eine Knorpelplatte mit den Epihyalia verbunden: sie verlaufen cranio-dorsal und stellen zwei seitlich abgeplattete Knochenspangen dar, deren oberes Ende einen nach hinten gerichteten kurzen Fortsatz zeigt. Diese etwa 100 mm langen Spangen sind beim Dromedar massiger als beim Kamel.

Kehlkopf.

1. Skelett des Kehlkopfes.

Der beim Kamel und Dromedar im Bereich der Mitte der Seitenplatte etwa 55 mm lange, in dorso-ventraler Richtung 70 mm breite und etwa 3 mm dicke Schildknorpel besteht aus zwei, ventral durch eine

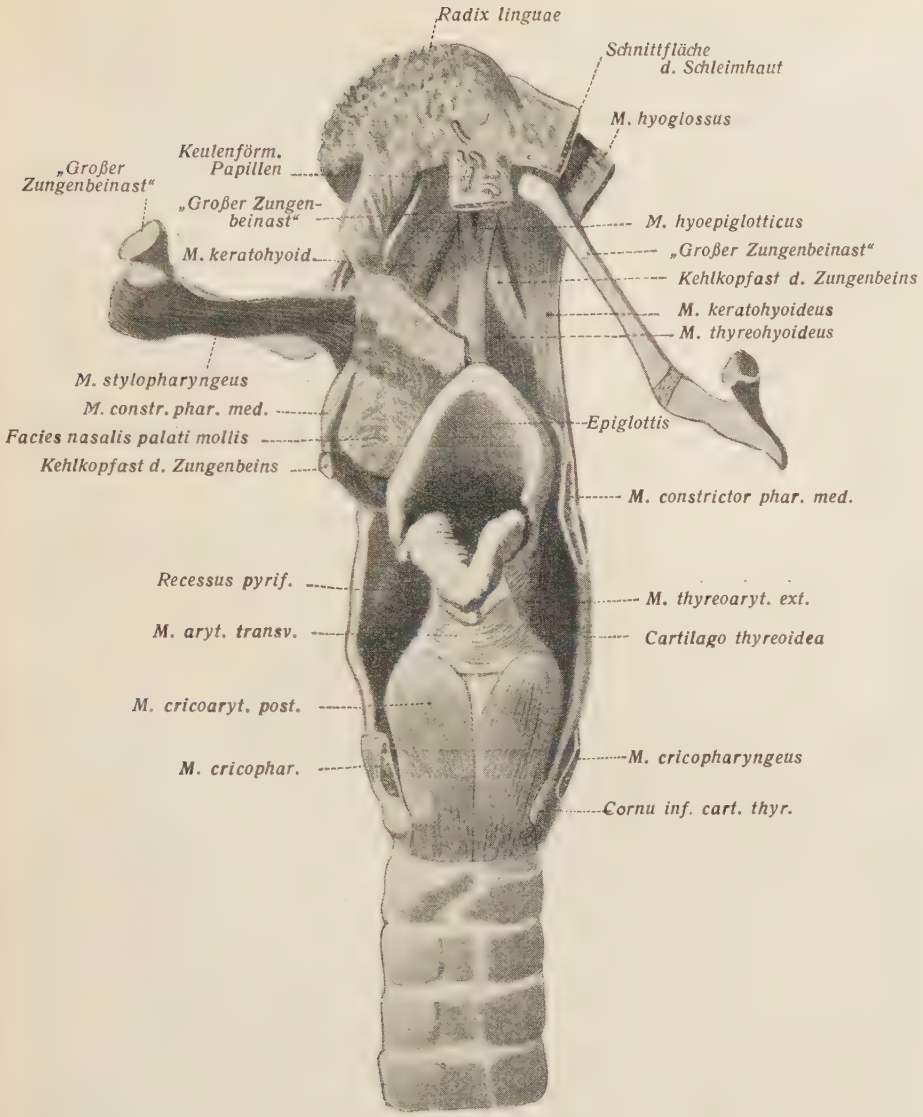

Abb. 9. Kehlkopf eines erwachsenen männlichen Kamels von dorsal. Schleimhaut des hintersten Abschnittes der Zunge entfernt. Hinterer Abschnitt d. l. Hälfte des weichen Gaumen erhalten. Linker „großer Zungenbeinast" nach ventral verlagert, um den M. stylopharyngeus zu zeigen.

Copula miteinander verbundenen Seitenplatten (Abb. 5 und 6) die schräg von ventral und cranial nach dorsal und caudal verlaufen. Ihre Außenflächen sind eben und glatt. Der dorsale Abschnitt der Seitenplatte wird in cranio-caudaler Richtung kürzer und läuft in ein schmäleres, beim Dromedar verknöchertes Cornu sup. und in ein breiteres, abgeplattetes Cornu inf. aus; das letztere ist besonders stark beim Dromedar entwickelt. Länge, Breite und Dicke des Cornu sup. beim Kamel 30, 7, 3 mm, beim Dromedar 35, 8, 4 mm. Länge, Breite und Dicke des Cornu inf. beim Kamel 40, 11, 7 mm, beim Dromedar 40, 16, 7 mm. Im Gegensatz zu dem Verhalten beim Kamel geht beim Dromedar die Basis des verknöcherten Cornu sup. mit einem starken winkligen Vorsprung in den dorsalen Rand der Schildknorpelplatte über, was jedoch in Abb. 6 nicht deutlich dargestellt ist. Die Mitte des dorsalen Randes der Seitenplatte zeigt beim Kamel einen Vorsprung, während sie beim Dromedar konkav ist. Der caudale Schildknorpelrand verläuft ziemlich gerade und wird am Uebergang in das Cornu inf. konkav; der craniale Schildknorpelrand dagegen ist konvex. Beide Ränder verlaufen ventral in der Medianlinie in eine sehr deutliche Incisura thyreoidea superior und inferior aus. Die Länge der Schildknorpelcopula beträgt beim Kamel 20, beim Dromedar 27 mm.

Der Ringknorpel besteht aus einer mächtigen, an der höchsten Stelle beim Kamel 55, beim Dromedar 65 mm hohen dorsalen Platte, welche, ventral niedriger werdend, in den Bogen übergeht, der in der Medianlinie beim Kamel eine Länge von 22, beim Dromedar von 30 mm besitzt. Im Bereich der oberen Hälfte der dorsalen Platte zieht die median gelegene, beim Kamel stärker als beim Dromedar ausgeprägte Crista laminae nach abwärts; sie gabelt sich cranial und geht lateral in je einen nach oben konvexen Bogen über, sodaß die Mitte des oberen Randes des Ringknorpels eine beim Dromedar stärker als beim Kamel ausgebildete Einbuchtung besitzt (Abb. 7 und 8). Der laterale Teil des oberen Randes trägt eine 18 mm breite, in sagittaler Richtung medial 7 mm, lateral 10 mm messende, konvexe, nach außen stark abfallende Gelenkfläche für den Aryknorpel. Von der Facies articul. aryt. verläuft der craniale Rand in einem leicht konkaven Bogen nach ventral, um an der Stelle, wo er unter dem caudalen Rand der Cartilago thyreoidea hervorkommt, nach abwärts zu ziehen, sodaß die vordere Fläche des Arcus von der seitlichen, eine starke, daumenbreite Vertiefung besitzenden, beim Kamel durch einen stumpfen Höcker, beim Dromedar durch eine schärfer ausgebildete Leiste getrennt wird. Der caudale Rand des Ringknorpels zieht schief von dorsal hinten nach ventral vorne. Von der sehr deutlich ausgeprägten, auf einem lateralen Vorsprung des seitlichen caudalen Teiles der Ringknorpelplatte gelegenen Gelenkfläche für das untere Schildknorpelhorn zieht ein beim Kamel sehr mächtiger, beim Dromedar weniger deutlich ausgeprägter, stumpfer Knorpelkamm von dorsal nach ventral und etwas caudal, welcher die cranial davon gelegene, zum Ursprung des M. cricothyr. dienende tiefe breite Grube begrenzt. Die Vorderfläche des Arcus geht in einem deutlichen Winkel in die Seitenfläche des Ringknorpels über.

Die Cartilago arytaenoidea besitzt eine dorsale, mediale, laterale (= ventrale und caudale Fläche, von welchen letztere sehr stark konkav ist und dem Ringknorpel aufsitzt. Der caudale Abschnitt der lateralen und medialen Fläche geht in einen stark ausgeprägten und spitz zulaufenden Processus vocalis über. An der Grenze von dorsaler und lateraler Fläche zieht nach hinten und lateral der sehr kräftige Processus muscularis. Der cranialwärts sich verjüngende, beim Kamel 48, beim Dromedar 50 mm lange Aryknorpel geht ohne Abgrenzung in die faserknorplige Cartilago corniculata über. Sie stellt eine verbreiterte, netzartig durchbrochene dünne Knorpelplatte dar, die sich cranial nach außen krümmt und in der Schleimhaut des seitlichen Teiles des Aditus laryngis gelegen ist, an der Basis des seitlichen Teiles der Epiglottis beginnend und bis zum caudalsten Teil des Aditus laryngis reichend, sodaß diese ausgedehnte Knorpelplatte den ganzen seitlichen und hinteren Abschnitt des Aditus laryngis stützen hilft.

Die Cartilago epiglottica ist durch das kräftige, von der Innenfläche des Schildknorpels kommende und zur hinteren Fläche der Basis der Epiglottis ziehende Lig. thyreoepiglotticum befestigt; mit dem Zungenbein ist sie durch einen zweischenkligen M. hyoepiglotticus verbunden. Die beim Kamel 88 mm lange und basal 50 mm breite, beim Dromedar noch etwas größere Epiglottis besitzt die Gestalt eines länglich-ovalen Blattes, dessen Seitenteile mit eingerollten Rändern versehen sind. Dicke der Epiglottis an der Basis beim Kamel 6, beim Dromedar 10 mm.

2. Muskeln des Kehlkopfes.

M. cricothyreoideus.

Der M. cricothyreoideus entspringt beim Kamel und Dromedar (Abb. 4) als platter, 5 mm dicker Muskel vom unteren Rande und der vorderen Fläche des mittleren Teiles des Ringknorpelbogens und inseriert am caudalen Rande und der lateralen Fläche des distalsten Abschnittes der Schildknorpelplatte, sowie am Cornu inf. derselben. Er besteht aus drei, ziemlich deutlich voneinander getrennten Portionen, von denen die erste, beim Kamel 10, beim Dromedar 20 mm breit medial am cranialen Rand des Ringknorpelbogens entspringt und auf dem Lig. cricothyr. nach dorsal und cranial zur Mitte des caudalen Randes der Schildknorpelplatte mit divergierenden Fasern zieht. Diese Portion wird an ihrer Insertionsstelle von einer zweiten, bei beiden Tieren 30 mm breiten Portion bedeckt, die caudal und mehr lateral vom Ringknorpel entspringt und etwas steiler zum hinteren Abschnitt der Schildknorpelplatte zieht. Ihr schließt sich weiter rückwärts eine dritte, 15 mm breite Portion mit nahezu senkrecht nach oben zum Cornu inf. verlaufenden Fasern an, die mit dem lateral sie bedeckenden M. cricopharyngeus zusammenhängen.

M. cricoarytaenoideus posticus.

Der M. cricoaryt. post. (Abb. 9) liegt beim Kamel und Dromedar als platter, 5 mm dicker Muskel dorsal auf der Ringknorpelplatte und ent-

springt vom caudalen Rande und der Crista laminae derselben. Er verläuft von medial und caudal nach lateral und cranial und inseriert beim Kamel 20, beim Dromedar 25 mm breit am Proc. muscul. des Aryknorpels, wo er dem seitlichen, caudalen Teil des M. aryt. transv. aufliegt. Zwischen den beiden Mm. cricoaryt. post. und dem aryt. transv. bleibt eine dreieckige Fläche der Lamina cricoidea frei, bis zu welcher der Ursprung der Oesophagusmuskulatur reicht. Der einheitliche Muskel besitzt beim Kamel und Dromedar eine größte Breite von 30, bezw. 35 und eine größte Länge von 65, bezw. 70 mm. Bei beiden Tieren besitzt der Muskel lateral einen 10 mm breiten Sehnenspiegel.

M. arytaenoideus transversus.

Der M. aryt. transv. verbindet beim Kamel und Dromedar (Abb. 4) die beiden Aryknorpel miteinander und entspringt von den dorsalen Flächen derselben, sowie von der Kante, welche die dorsale von der lateralen Fläche trennt. Der Muskel ist durch diese Kante scharf von dem M. thyreoarytaenoideus getrennt. Cranio-caudale Ausdehnung dieses Muskels in der Mittellinie 21 mm, Breite beim Kamel und Dromedar caudal 40 bezw. 48 mm. Die Muskelfasern verlaufen quer in einem nach caudal leicht konvexen Bogen und verbinden sich hinten mit der sich bis dahin erstreckenden Oesophagusmuskulatur.

M. cricoarytaenoideus lateralis.

Der M. cricoaryt. lat. entspringt beim Kamel und Dromedar vom cranialen Rand des Ringknorpelbogens und zieht mit nahezu wagerecht verlaufenden Fasern zum Aryknorpel, wo er an der ventralen Fläche des Proc. muscul. inseriert. Breite und Dicke beim Kamel und Dromedar 17 und 6, bezw. 21 und 10 mm. Er wird lateral vom Schildknorpel bedeckt und grenzt oralwärts an den M. thyreoarytaenoideus.

M. thyreoarytaenoideus.

Der von der Schildknorpelplatte bedeckte Muskel zerfällt wie bei Equus in einen M. ventricularis und vocalis. Der M. ventricularis entspringt als oberflächlichste Portion des M. thyreoarytaenoideus im Bereich der Mittellinie des Schildknorpels von der hinteren Fläche der Copula und von den seitlichen Teilen derselben, sowie vom Lig. cricothyreoideum. Dorso-ventrale Ausdehnung des Muskels beim Kamel 69, beim Dromedar 71 mm. Er zieht zur ventralen Fläche des Aryknorpels, wo er bis zu der die dorsale von der ventralen Fläche trennenden Kante gelangt. Der Muskel besteht aus zwei Portionen, einer mächtigen cranialen und einer dünneren, den Recessus laryngis umgebenden, welch letztere ihre Fasern caudal über den M. vocalis hinwegsendet, in ihrer Hauptmasse aber Verbindungen mit ihm eingeht. Der M. vocalis, der zum größten Teil unter dem M. cricoaryt. lat. liegt, entspringt vom Lig. cricothyreoideum und verläuft zum Processus vocalis des Aryknorpels. Um ihn zu sehen, muß man den M. cricoaryt. lat. entfernen und die caudale Portion des M. ventricularis zurückpraeparieren.

M. hyoepiglotticus.

Der M. hyoepiglotticus (Abb. 5, 6, 7, 8, 9) entspringt Y-förmig mit zwei Portionen vom Zungenbein und zwar beim Kamel von der dorsalen Fläche des Basithyale, sowie der medialen Fläche des Keratohyale, beim Dromedar von der vorderen und medialen Fläche des Keratohyale. Am caudalen Rand des Basihyale vereinigen sich beide Portionen zu einem 9 mm breiten Muskel, der unter der die Plica glossoepiglottica bildenden Schleimhaut gelegen ist und nach rückwärts und abwärts zur Mitte der Basis der vorderen Fläche der Epiglottis zieht. Beim Kamel strahlen hier seine Fasern fächerförmig aus und vereinigen sich lateral mit dem M. aryepiglotticus, während sie beim Dromedar mit einem 13 mm breiten Bündel zur Spitze und Basis der Epiglottis verlaufen. Länge des Muskels beim Kamel 85, beim Dromedar 120 mm. An ihrem Ursprung stehen die beiden Portionen des M. hyoepiglotticus mit dem M. genioglossus in Verbindung, der sich lateral vom M. hyoepiglotticus am Keratohyale befestigt. Unter dem M. hyoepiglotticus liegt bei beiden Tieren vor der Basis der Epiglottis ein 17 mm breites und 10 mm dickes, von einer Fascie umhülltes Fettpolster.

3. Schleimhaut des Kehlkopfes

Im Bereich der hinteren Fläche der Epiglottis ist die Schleimhaut des Kehlkopfes glatt und fest mit der Epiglottis verbunden, während sie an den Rändern derselben und gegen die Basis derselben zu, besonders an der Stelle, wo sie in die Plica aryepiglottica übergeht, sich in einer Falte abheben läßt. Die stark ausgeprägten Plicae aryepiglotticae verlaufen von den hinteren und seitlichen Teilen der Epiglottis caudal und dorsal um das Tuberculum corniculatum herum nach außen. Caudal von ihnen liegen die Plicae ventriculares, die als deutlich ausgeprägte, beim Kamel 15, beim Dromedar 11 mm breite Schleimhautfalten den cranialen Fasern des M. thyreoarytaenoideus annähernd parallel verlaufen und von den Aryknorpeln zur Epiglottisbasis ziehen. Die Plica vocalis besitzt beim Dromedar eine größere Länge als beim Kamel und das darunter gelegene Ligamentum vocale entspringt von der hinteren Fläche des Schildknorpels, um allmählich schmaler werdend und caudal, sowie dorsalwärts ziehend zum Processus vocalis und der die ventrale von der medialen Fläche trennenden Kante zu ziehen. Zwischen den beiden Stimmbandschleimhautfalten liegt ein 5 mm breiter, beim Kamel 27, beim Dromedar 41 mm langer Spalt, der Zugang zum Ventriculus laryngis, welcher beim Dromedar bedeutend größer ist.

Trachea.

Quer- und Sagittaldurchmesser der Trachea beim Kamel 50 und 40, beim Dromedar 40 und 30 mm.

Oesophagus.

Der oberste, am Praeparat vorhandene Abschnitt des Oesophagus besitzt einen Durchmesser von 40 mm. Seine Wand besteht aus querge-

streifter Muskulatur, deren Fasern zum Teil am Ring- und Schildknorpel entspringen, hauptsächlich aber dem M. cricophar. angehören, während die Muskelzüge der ventralen Wand des Oesophagus entlang der Crista laminae entspringen und bis zum unteren Rand des M. arytaen. transv. reichen. Die Fasern verlaufen dorso-caudal und verbinden sich mit denen der anderen Seite.

Glandula thyreoidea.

Die Glandula thyr. des Kamels besteht aus drei Teilen, einem großen rechten und einem kleinen linken Lappen, die durch einen sehr schmalen, eine drüsige Beschaffenheit zeigenden Isthmus verbunden sind, welcher dem 3. und 4. Trachealring aufliegt (Abb. 3 und 4). Der 10 mm dicke, 115 mm lange und 40 mm breite Drüsenlappen der rechten Seite ist plattgedrückt und besitzt etwas unterhalb der Mitte seines vorderen Randes einen tiefen Ausschnitt. Er erstreckt sich von der unteren Hälfte der Cartilago cricoidea bis zum oberen Rand des 9. Trachealringes, lateral der Trachea und dem Oesophagus anliegend. Der linke, bedeutend kleinere Lappen hat nur ein Drittel der Größe des rechten. Er liegt auf dem 2.—5. Trachealring zwischen Trachea und Oesophagus. Seine Oberfläche ist gewölbt und läuft nach unten abgestumpft aus. Beim Dromedar setzt sich die Schilddrüse gleichfalls aus drei Teilen zusammen; jedoch ist hier der linke 70 mm lange und 30 mm breite Lappen der größere; der rechte hat eine Länge und Breite von 50 und 30 mm. Der sehr schmale Isthmus ist zwischen dem 2. und 3. Trachealring gelegen. Beide Lappen sind abgeplattet, von bohnenförmiger Gestalt und besitzen eine Dicke von 15 mm. Während der linke Lappen von der unteren Hälfte der Cartilago cricoidea bis zur oberen Hälfte des 5. Trachealringes reicht, nimmt der rechte die Gegend des 1.—4. Trachealringes ein.

Magen.

Der Magen des von uns untersuchten Kamels wog mit Inhalt 50 Pfd, der entleerte, feuchte Magen 11 Pfund 200 Gramm. Der Magen der Tylopoden steht auf einer tieferen Stufe als der der Ruminantien. „Der Mittelmagen ist röhrenförmig, fast ohne Blätter und mit kurzen Drüsenschläuchen besetzt. Im Rumen ist die Wand durch zahlreiche Septa mit sphinkterischer Muskeleinlage in Zellen verteilt, in welche der flüssige Mageninhalt eintritt" (Weber). Dadurch wohl ist das Kamel befähigt, bei größter Hitze mehrere Tage, bei saftiger Pflanzennahrung wochenlang des Wassers zu entbehren. Die zahlreichen verschließbaren Kammern des Pansens sind Wasserspeicher, die beim Trinken mit Wasser gefüllt und durch sphinkterenartige Muskeln verschlossen werden. Als James 1885 mit seiner Expedition durch das innere Somaliland zog, legten seine drei Lastkamele den 340 km weiten Marsch in 13 Tagen zurück, ohne einen Tropfen Wasser zu erhalten; allerdings brannte um diese Zeit die Sonne nicht senkrecht auf die Karawane nieder, doch herrschte eine große Dürre (nach Brehm).

Das Coecum ist kurz und einfach und an der eine kompakte Masse darstellenden, 11 Pfund 200 Gramm schweren, im Verhältnis zur Größe

des Magens kleinen Leber fehlt die Gallenblase. Die 2 Pfund 320 Gramm schwere Milz ist stark abgeplattet und besitzt die Form eines mäßig gekrümmten Hufeisens. Geradlinige Entfernung des oberen vom unteren Pol 365 mm, größte Breite 130, größte Dicke 35 mm. Der Außenrand ist sehr deutlich gekerbt, sodaß 7 abgegrenzte Vorsprünge zustandekommen. Länge des Milzhilus 60 mm. Die Innenfläche des oberen Poles trägt eine bohnengroße Nebenmilz. Einzig unter den Säugetieren stehen die Tylopoden da durch die ovale Form der roten Blutkörperchen. Das Herz samt den Anfangsteilen der großen Gefäße wog 9 Pfund 350 Gramm. Entfernung der Herzspitze von der Stelle der höchsten Krümmung der Aorta 300, größte Herzbreite 220 mm. Dicke der Aorta an ihrem Ursprung 60 mm. Aus dem Anfangsteil der Aorta entspringen nahe beieinander zwei große arterielle Gefäße. Die Niere der einen Seite war tuberkulös und wog 2 Pfund 234 Gramm, die der anderen Seite 1 Pfund 480 Gramm. Beide Nieren sind bohnenförmig gestaltet, aber so stark nach außen konvex gekrümmt, daß die beiden Nierenpole, durch den kurzen Hilus voneinander getrennt, sich stark nähern. Länge 160, Breite 110, Dicke 81 mm. Oberfläche der Niere einheitlich. Aufgeblasene Harnblase groß und rund. Penis S-förmig gekrümmt in der Penistasche zurückgezogen; Hautöffnung derselben nach hinten gerichtet, sodaß die Tiere „retromeningent" sind. Der erigierte Penis tritt erst nach hinten heraus, um dann nach vorne umgeknickt zu werden. Glandulae vesiculares fehlen und die Urethraldrüsen bilden eine Prostata. Placenta diffus.

Es ist mir an dieser Stelle ein Bedürfnis, Herrn Prof. Dr. Kurz für die freundliche Ueberlassung des Materials und die Durchsicht der Arbeit, sowie verschiedene Hinweise meinen aufrichtigen Dank auszusprechen.

Schrifttum.

Cuvier, Anatomie comparée. Paris, 1798—1805.

Meckel, I. F., System der vergleichenden Anatomie. Halle 1828.

Moser, Das Gaumensegel des Menschen, verglichen mit dem der Säugetiere. Tübingen 1868. Inauguraldissertation.

Bronn, Klassen und Ordnungen des Tierreiches. Leipzig 1890.

Ellenberger und Baum, Handbuch der vergleichenden Anatomie der Haustiere. Berlin 1926.

Kurz, E., Beschreibung des Kehlkopfes einer 18-jährigen Tigerin. Z. f. Anat. 81. Bd., H. 3/4. 1926.

Kurz, E., Die Furchung der Großhirnrinde beim Kamel. Zeitschrift f. Anat. 78. Bd., Heft 1/2.

Diekmann, E., Der Kehlkopf des Löwen mit besonderer Berücksichtigung seiner Geschlechtsunterschiede. Inaug.-Diss., Münster, Zeitschrift f. Anat. u. Entw. 98. Bd., 5. H., Berlin 1932.

Haacke, W., Die Schöpfung der Tierwelt.

Weber, Die Säugetiere.

Brehm, A. E., Tierleben.

Schmeil, Lehrbuch der Zoologie.

Wagner, A., und Gundler, Fortsetzung von Schreber's „Säugetiere" Bd. 5, S. 1728.

Flower, Einführung in die Osteologie der Säugetiere (Uebersetzt von Gadow).

Lebenslauf

Am 22. März 1907 wurde ich, Eberhardt Knapp, als Sohn des Steigers Eberhardt Knapp zu Mechernich (Kreis Schleiden) geboren. Nach fünfjährigem Besuch der Volksschule zu Herzogenrath (Kreis Aachen) kam ich im Herbst 1918 an das Gymnasium in Bochum, wo ich Ostern 1928 das Reifezeugnis erhielt. Im Sommersemester 1928 begann ich in Graz das Studium der Medizin, wandte mich jedoch im Wintersemester 1928/29 in Münster i. W. dem Studium der Zahnheilkunde zu. Hier verbrachte ich sämtliche übrigen Semester und bestand im Frühjahr 1932 mein zahnärztliches Staatsexamen. Bin der S. A. eingegliedert.

Vorstehende Arbeit habe ich im anatomischen Institut zu Münster i. W. unter Anleitung von Herrn Prof. Dr. Kurz angefertigt, wofür ich ihm an dieser Stelle meinen verbindlichsten Dank ausspreche. Herr Prof. Kurz hatte sich die Mühe gemacht, an einem im zoologischen Garten zu Münster i. W. verstorbenen Kamel und Dromedar die Sektion auszuführen und eine Anzahl von Organen zu präparieren, um sie mir zur Verfügung zu stellen.